SONDERABDRUCK AUS DEN
ANNALES ACADEMIÆ SCIENTIARUM FENNICÆ. Serie A. Tom. XL, N:o 1.

UNTERSUCHUNGEN ÜBER DAS SOGENANNTE INTERGLOBULARDENTIN UND DIE TOMES'SCHE KÖRNERSCHICHT

Akademische Abhandlung

Von

F. ERVA

X TAFELN MIT 40 FIGUREN

HELSINKI 1934

UNTERSUCHUNGEN ÜBER DAS SOGENANNTE INTERGLOBULARDENTIN UND DIE TOMES'SCHE KÖRNERSCHICHT

Akademische Abhandlung

Von

F. ERVA

Wird mit Genehmigung der Medizinischen Fakultät der Universität Helsinki zur Erlangung der medizinischen und chirurgischen Doktorwürde am 11. April 1934, 12 Uhr mittags, im historischphilologischen Auditorium zur öffentlichen Verteidigung vorgelegt.

X TAFELN MIT 40 FIGUREN

HELSINKI 1934

HELSINKI 1934
BUCHDRUCKEREI-A.G. SANA

Inhaltsverzeichnis.

Seite

Vorwort 5
Einleitung 7
Über die Entwicklung des Zahnes 18
Eigene Untersuchungen 27
Material und Technik 27
Die Zähne der Rinder 32
A. Untersuchungsprotokolle 33
B. Zusammenfassung der Untersuchungsergebnisse für die Zähne der Rinder 61
Die Zähne verschiedener Tiere 69
A. Untersuchungsprotokolle 69
a) Pferd (Equus caballus) 69
b) Schaf (Ovis aries) 69
c) Schwein (Sus scrofa) 70
d) Hund (Canis familiaris) 70
e) Wolf (Canis lupus) 71
f) Fuchs (Canis vulpes) 72
g) Marder (Mustela martes) 72
h) Vielfrass (Gulo luscus) 72
i) Hecht (Esox lucius) 73
j) Affen 74
1) Catarrhina 74
2) Platyrrhina 76
B. Zusammenfassung der Untersuchungsergebnisse für die Zähne verschiedener Tiere 77
Die Zähne der Menschen 82
A. Untersuchungsprotokolle 82
a) Die Milchzähne 82
1) Die Milchschneidezähne des Oberkiefers 82
2) Die Milcheckzähne „ „ 93
3) Die Milchmolaren „ „ 99
4) Die Milchschneidezähne des Unterkiefers 103
5) Die Milcheckzähne „ „ 109

b) Die bleibenden Zähne 111
1) Die Schneidezähne des Oberkiefers 111
2) Die Eckzähne „ „ 117
3) Die Prämolaren „ „ 122
4) Die Molaren „ „ 125
5) Die Schneidezähne des Unterkiefers 126
6) Die Eckzähne „ „ 131
7) Die Prämolaren „ „ 134
8) Die Molaren „ „ 135
c) Die Einwirkung von Säure auf das Interglobulardentin und die Körnerschicht 136
B. Zusammenfassung der Untersuchungsergebnisse für die Zähne der Menschen 140
a) Über das Interglobulardentin im allgemeinen 140
b) Das Interglobulardentin und die Tomes'sche Körnerschicht der Milchzähne 142
c) Das Interglobulardentin und die Tomes'sche Körnerschicht der bleibenden Zähne 148
Vergleichende Übersicht über die Menschen- und Tierzähne 170
Schlussfolgerungen 178
Literaturverzeichnis 183
Erklärung der Tafeln 191

Vorwort.

Obgleich sich der Begriff Interglobulardentin — früher „Interglobularräume“ genannt — immer mehr einzubürgern beginnt, findet man doch abweichende Ansichten hinsichtlich des Baues dieser Substanz, von ihrer Histogenese und Phylogenese, ihrem Vorkommen und manchen Spezialfragen ganz zu schweigen. Grosse Uneinigkeit besteht auch nach wie vor in betreff der Tomes'schen Körnerschicht.

In der vorliegenden Arbeit habe ich das Vorkommen, den Bau und die Bedeutung des Interglobulardentins und der Tomes'schen Körnerschicht unter besonderer Berücksichtigung ihrer Entwicklung klarzulegen versucht und meine Untersuchung demgemäss auf den Menschen und verschiedene Tiere ausgedehnt.

Das Thema meiner Arbeit hat mir der Vorstand des Anatomischen Institutes der Universität Helsinki, Herr Prof. Dr. Väinö Lassila, gegeben. Ihm bin ich den grössten Dank schuldig nicht nur für die wertvollen Ratschläge, die ich von ihm erhalten habe, und für das Wohlwollen und die Aufmunterung, die er mir während meiner ganzen Arbeit hat angedeihen lassen, sondern auch dafür, dass er mir in dem von ihm geleiteten Institut Arbeitsgelegenheit verschafft und Zähne von den im Anatomischen Institut konservierten Affen zur Verfügung gestellt hat.

Herrn Prof. Dr. Arvo Ylppö und Herrn Prof. Dr. Ernst Ehrnrooth, die mir Material aus den von ihnen geleiteten Instituten überlassen haben, der erstere aus der Universitäts-Kinderklinik, der letztere aus dem Gerichtlich-medizinischen Institut der Universität, möchte ich in diesem Zusammenhang gleichfalls meinen besten Dank aussprechen.

Ferner ist es mir eine angenehme Pflicht, Herrn Dr. Walter Castrén, der das von mir benutzte Rindviehmaterial an dem von ihm geleiteten Schlachthaus für mich gesammelt und das Alter der betreffenden Feten bestimmt hat, für seine Bemühungen verbindlichst zu danken.

Einleitung.

Die Ansichten über die sog. Interglobularräume und die Tomes'sche Körnerschicht (granular layer, J. Tomes) haben im Laufe der Zeiten gewechselt. Trotzdem Kölliker (1852) schon zwei Jahre nach Entdeckung der Interglobularräume nachwies, dass es sich nicht um Räume handelt, hat sich der Name weiterhin erhalten und hat dazu beigetragen, die Verwirrung zu vermehren. Sind doch sogar noch in unserer Zeit Untersuchungen erschienen, in denen sie tatsächlich als Lücken angesprochen werden.

Schwierigkeiten bereitet auch der Umstand, dass viele von den Forschern, welche die Interglobularräume und die Körnerschicht als identisch auffassen, in ihren Abhandlungen oft keinerlei Unterschied zwischen beiden machen, so dass es nicht selten schwer ist, zu wissen, welches der beiden Gebilde jeweils gemeint ist.

Schon Linderer (1837) kannte die Interglobularräume und hielt sie für eine Art im Stoffwechsel des Zahnes wirksamer „Saftzellen", aber der erste, welcher sie wirklich entdeckte und als „Lücken zwischen den Kugeln" definierte, war Czermàk i. J. 1850. Er fertigte seine Präparate aus trockenen Zähnen an, bei denen die in den Interglobularräumen enthaltene Substanz getrocknet war und bei Herstellung der Präparate auch deren Reste verschwunden waren, so dass sein Befund tatsächlich in Lücken bestand, wofür er sie auch in vivo ansah. Demgemäss glaubte er, wie ja auch seine Präparate erwiesen, dass sie den Verlauf der Zahnkanälchen unterbrächen. Ferner erklärte Czermàk, dass die Interglobularräume sich im Laufe der Zeit verändern und sogar vollkommen verschwinden könnten. Er lokalisierte sie an

der Zementdentingrenze und an der Vereinigungsstelle der Dentinschichten.

Zwei Jahre später, i. J. 1852, erschien Köllikers „Handbuch der Gewebelehre", worin der Verfasser nachwies, dass die Interglobularräume in vivo keine Lücken darstellen, sondern die unverkalkte Grundsubstanz des Dentins enthalten, und dass auch die Zahnbeinkanälchen ununterbrochen durch dieselben hindurchziehen. Nur im trockenen Zustand und bei der Trockenschleifung kann diese zahnknorpelartige Substanz verschwinden, und dann erscheinen Lücken, an deren Grenze die Dentinkanälchen endigen. Obgleich Kölliker in jedem Zahn Interglobularräume gefunden hatte, hielt er sie doch nicht für ganz normale Erscheinungen. Sie stellen nach seiner Beschreibung eine unregelmässige, die kugelförmig hervorragenden Teile des Dentins begrenzende, dem Zahnknorpel entsprechende Substanz dar, die er als „Interglobularsubstanz" bezeichnet. Die kugelförmigen Dentinteile nennt er „Zahnbeinkugeln", und sie bestehen aus gewöhnlichem, Dentinkanälchen enthaltendem Dentin. Sie kommen im Kronenteil in der Nähe des Schmelzes vor und bilden oft eine sich längs der ganzen Innenfläche des Schmelzes erstreckende dünne, bogenförmige Schicht. Bei genauerer Betrachtung bemerkt man jedoch, dass sie sich etwas nach innen hinein fortsetzen, und auf Längsschliffen zeigen sie so den Beginn der Owen'schen Konturlinien an. Im Wurzelteil finden sie sich auch im Innern des Dentins, und besonders schön treten die Zahnbeinkugeln auf der Innenfläche des Dentins nach der Pulpa zu hervor.

I. J. 1856 publizierte Hannover seine Untersuchungen über die Interglobularräume. Er war bezüglich ihres histologischen Baues derselben Ansicht wie Kölliker, abgesehen davon, dass er meinte, es verliefe nur ein Teil der Zahnkanälchen durch dieselben, während ein anderer Teil in seinem Verlauf durch die Interglobularräume unterbrochen würde. Als erster kritisierte er auch den Ausdruck „Interglobularräume", da diese ja in vivo keine Lücken darstellten. Die Körnerschicht hielt er nicht für

identisch mit den Interglobularräumen, sondern er hatte seine eigene besondere Auffassung darüber. Er erklärte, im Zahn befinde sich eine sog. Stratum-intermedium-Schicht, die anfänglich eine helle, strukturlose Leiste darstelle, in die sich aber später grobkörnige, undurchsichtige Kalkmassen ablagerten, und gerade diese bilde die Körnerschicht im Wurzelteil.

Mac Quillen (1866) schildert in seiner Publikation Bau und Form der Interglobularräume sowie das Verhältnis der Zahnbeinkanälchen zu denselben. Nach seiner Angabe haben sie eine mit der Grundsubstanz analoge Struktur, sind von unregelmässiger Gestalt, und die Zahnbeinkanälchen sind darin weniger deutlich sichtbar als in dem normalen Dentin. Übrigens hält er ihr Vorkommen im ausgewachsenen Zahn für etwas Unnormales und zu Karies Disponierendes.

Schon Czermak hatte beobachtet, dass sich die Interglobularräume in der Richtung der Owen'schen Konturlinien anordnen, und er erklärte, dass auch sie ihresteils das schichtenweise Wachstum des Zahnbeins bewiesen. Kollmann (1869) wiederum hat seinerseits keine derartige Anordnung wahrgenommen. Gerade da, wo sie am reichlichsten vorkommen, wie in den Zähnen gewisser Tiere (Trichechus, Hippopotamus) waren sie im Gegenteil ganz regellos verteilt. Wenn man sie also bisweilen gemäss den Konturlinien angeordnet findet, so ist dies nach Kollmann nur ein Zufall. Bezüglich der Histogenese der Interglobularräume sind sie nach ihm auf eine zeitweilige Teilfunktion einiger weniger Odontoblasten zurückzuführen, so dass je nach der Ausdehnung der Höhle drei bis vier Dentinzellen zwar Knorpelsubstanz, doch nicht die entsprechenden Salze ablagern.

Baume (1885) hingegen ist im grossen und ganzen derselben Meinung wie Köllicker, und speziell Waldeyer (1869) betont, dass die Owen'schen Konturlinien gerade durch die kleinen Interglobularräume gebildet werden. Waldeyer hielt die Interglobularräume für völlig identisch mit der Tomes'schen Körnerschicht und erwähnt, dass sich in jedem Zahn zwischen Zement und

und Dentin eine Schicht ganz kleiner Interglobularräume befindet, welche die Tomes'sche Körnerschicht bilden und „in deren unregelmässige Hohlräume die Zahnkanälchen übergehen". Gelegentlich kommen derartige grössere und kleinere Interglobularräume auch an der Schmelzzementgrenze vor, und häufig gehen von dieser kleine Ausläufer nach dem Schmelz zu aus. Die Zahnbeinkanäle selbst führen nach Waldeyer (1869) niemals in den eigentlichen Schmelz hinein. Auch von den kleinen Körnern des Wurzelteils können zarte Fortsätze ausgehen, die mit den Knochenkanälchen des Zements in Zusammenhang stehen. In Kalbzähnen hatte er in den grossen Interglobularräumen Zellen gefunden, deren Ausläufer sich weiterhin längs des sich in die Interglobularräume öffnenden Zahnkanals fortsetzten. Später wandelt sich das Protoplasma einer solchen Zelle gewöhnlich in eine zahnknorpelartige Substanz um, und auf diese Weise entstehen gerade die sog. Interglobularräume, die nach seiner Ansicht also eigentlich nichts anderes sind als „das Resultat eines etwas unregelmässigen Verzahnungsprozesses".

Lepkowski (1892) hat eigentliche grosse Interglobularräume in dem Kronendentin niemals und auch sonst nur äusserst selten gesehen, wogegen sich die Tomes'sche Körnerschicht gewöhnlich zwischen Zement und Dentin fand. Die Körner selbst fasste er als erweiterte Enden von Zahnbeinkanälchen auf.

Hoehl (1896) schloss sich Hannovers Meinung darin an, dass die Zahnbeinkanälchen zum Teil in den Interglobularräumen endigen, zum Teil durch dieselben hindurch verlaufen.

Rudas (1901) dagegen behauptete, dass in den Interglobularräumen anfänglich immer eine Zahnfaser zu sehen sei, aber weil der Inhalt der Räume nicht verkalke, könne auch keine Neumann'sche Scheide darin vorhanden sein und verschmelze die Zahnfaser späterhin mit der Grundsubstanz, so dass die Zahnbeinkanälchen entweder darin zu endigen oder davon auszugehen schienen. Die eigentlichen „Interglobularfelder", wie Rudas sie nennt, bestehen aus feiner oder gröber gekörnter, unverkalkter

Zahnbeingrundsubstanz. Hinsichtlich der Tomes'schen Körnerschicht vertritt er die Ansicht, dass sie durchaus nicht mit den Interglobularfeldern identisch sein kann, sondern dass sich die Körner sowohl ihrer Art und ihrer Entstehung als ihrem mikroskopischen Bilde nach von den Interglobularen unterscheiden. In der Tomes'schen Körnerschicht fand er von ihm als Leukozyten angesprochene Zellen, die durch Vermittlung der Zahnbeinkanälchen von der Pulpa aus ernährt wurden, so dass sie sich auch nach dem Einsetzen der Verkalkung lebend erhielten und nur ihre Umgebung verkalkte. Auch sollten sich die Zahnbeinkanälchen nach Rudas nicht über die Körnerschicht hinaus fortsetzen.

Couilliaux (1897) erklärte die Interglobularräume für unverkalkte Grundsubstanz, die zwar später noch verkalken könnte, aber in dem Fall Reste ihrer ursprünglichen Grenzen bewahrte, so dass sich ihre ehemalige Grösse und Form bestimmen liesse.

Morgenstern (1897) lokalisierte die Interglobularräume „in der Krone, nicht unmittelbar unter dem Schmelz, sondern in bestimmten Abstand von ihm, parallel zur Schmelzdentingrenze, nahe dem Zahnhals mehr nach aussen rückend und kleiner werdend, an der Wurzel in die kleineren Interglobularräume der Körnerschicht übergehend". Über ihre Histogenese, ihren Bau und ihre Funktion hat er die allerkühnsten Theorien und Ideen. Er hat beobachtet, dass sich Interglobularräume vielfach in Form von Arkadenbogen anordnen, entsprechend den Blutgefässkapillaren im Dentinkeim. Die in den Zähnen von Wiederkäuern häufig anzutreffende säulenförmige Anordnung der Interglobularräume entspricht ebenfalls dem Verlauf der ehemaligen Blutgefässe im Zahnbeinkeim. Er hat also eine lokale Übereinstimmung zwischen den Interglobularräumen und den Blutgefässen des Dentinkeims konstatiert, und er hält diesen Umstand für ausreichend, um zu beweisen, dass die Interglobularräume aus den Blutgefässen des Zahnbeinkeimes entstanden sind. Er nahm nämlich an, dass sich Zahnbein auch in Blutgefässen bilden kann und dass sich die Blutkörperchen zu dentinogener Substanz zu differenzieren ver-

mögen. Den eigentlichen Inhalt der Interglobularräume fasste er als ein unverkalktes Gewebe auf, das auch Zellen und deren Reste enthielte. In Menschenzähnen hatte er mehr Interglobularräume bei jungen als bei alten Individuen gefunden, ebenso mehr in schwach entwickelten als in kräftig und gut entwickelten Zähnen.

Später (1906) teilte Morgenstern die Interglobularräume in drei Gruppen ein: 1) durch eine feine Membran abgegrenzte Hohlräume, in denen die Dentingrundsubstanz vollkommen fehlt oder sehr porös ist, so dass nur die Zahnfasern durch diesen leeren oder fast leeren Raum verlaufen, 2) braunrotes oder schwarzes Pigment enthaltende Räume und 3) zellgefüllte Lymphvakuolen enthaltende Lücken. Er vermutete, dass das gesamte Interglobularsystem bei der Ernährung des Zahnes mitwirke. Morgenstern erklärte nämlich, dass die Hauptaufgabe der Pulpa die Dentinbildung sei, während ihr bei der Ernährung des Zahnbeins nur eine Rolle zweiten Ranges zufalle, weil dafür ein anderes, zwischen Zement und Dentin sowie zwischen Schmelz und Dentin sich erstreckendes, etwa 0.002—0.1 mm dickes membranöses Organ, die intermediäre Schicht, sorge. Die zarten Kanälchen, meint er, vermitteln den Transport von Lymphe aus den im Zement befindlichen Lymphspalten, die ihrerseits mit den Lymphgefässen der Wurzelhaut in Verbindung stehen, in die intermediäre Schicht und die Lücken der Körnerschicht. Diese wiederum stehen in Zusammenhang mit den grossen Interglobularräumen. Ebenso finden sich im Schmelz zahlreiche Lymphspalten, welche den Schmelz in Gestalt von membranösen, mit den Schmelzprismen sich kreuzenden Spaltfasern durchdringen und deren Fasern und Kanälchen als Retzius'sche Streifen sichtbar sind. Die Fibrillen in diesen Spalten hielt Morgenstern für Nerven, und längs der dazwischen liegenden Kanälchen führte, nach seiner Ansicht, die Verbindung mit der intermediären Schicht hin. Auf diese Art bestand also ein vollständiger Zusammenhang zwischen den äussersten Teilen der Wurzelhaut und des Schmelzes einerseits und den Zahnfasern anderseits.

Diese Theorien von Morgenstern haben im allgemeinen keinen Anklang gefunden, und in späteren Untersuchungen hat man sich immer mehr dem Standpunkt Köllikers genähert, dass die Interglobularräume primäre unverkalkte Dentingrundsubstanz darstellen. So schliesst sich ja v. Ebner i. J. 1902 und 1909 überhaupt in allen Punkten Köllikers Ansichten an. Er betrachtet auch die Interglobularräume als identisch mit den Körnern, welch letztere nur durch eine dünne, homogene Zahnbeinschicht von dem Zement getrennt sind.

Walkhoff hat i. J. 1924 besonders betont, dass Interglobularräume in mangelhaft entwickelten Zähnen vorkommen, also der Ausdruck von Entwicklungsstörungen sind. Die Tomes'schen Körner hält er für echte Interglobularräume und erwähnt, dass sie auf der ersten Entwicklungsstufe des Dentins unverkalkt geblieben sind, aber dass sie auch, wenigstens in sehr gut entwickelten Zähnen, nach der vollständigen Verkalkung verschwinden können und somit nicht so konstant sind, wie man im allgemeinen angenommen hat.

Ebenso stehen auch die meisten Verfasser von Lehr- und Handbüchern — unter denen ich nur Stöhr, Preiswerk-Mayrhofer, Port-Euler, Eidmann, Wetzel und Szymonowicz anführen will — im grossen und ganzen auf Köllikers Standpunkt. Doch kommen auch andere Ansichten vor, besonders in der älteren Literatur.

Hanazawa (1923) führt in seinen Kariesuntersuchungen bezüglich der Interglobularräume an, dass sie nach der Meinung mancher Forscher leicht durch Bakterien infiziert würden, weil sie wegen ihrer mangelhaften Verkalkung den Bakterien leichter zugänglich wären. Hanazawa seinerseits hat konstatieren können, dass die Karies darin in gewissen Fällen einen rascheren Verlauf nehmen kann als in dem umgebenden Dentin; anderseits aber liegen ihm zahlreiche Präparate vor, in denen die Mikroorganismen die durch die Interglobularräume verlaufenden Dentinkanälchen hochgradig infiziert und sich doch nicht in der

Grundsubstanz ausgebreitet haben. Über das Vorkommen der Interglobularräume hat er die Beobachtung gemacht, dass man sie zahlreicher in mangelhaft gebauten als in normal entwickelten Zähnen findet. Dass die Zahnbeinkanälchen in den Interglobularräumen endigten, hat er niemals bemerkt, wohl aber, dass sie stets durch die Räume verlaufen. Stellenweise kann man wahrnehmen, dass ganz gesunde Kanälchen innerhalb der Interglobularräume breiter als ausserhalb derselben sind. Die Tomes'schen Körner fasst er als erweiterte Enden von Zahnbeinkanälchen auf, und sie haben somit nach seiner Meinung nichts mit den Interglobularräumen gemein. Eine Einnistung der Karies in der Körnerschicht hat er in der Regel nicht beobachtet.

I. J. 1924 veröffentlichte Fanny Goldberg ihre Untersuchungen, die sich sehr erheblich von allen früheren unterscheiden. Sie untersuchte sowohl Tier- wie Menschenzähne, insgesamt 29 Stück. In allen hatte sie Interglobularräume und die Tomes'sche Körnerschicht gefunden. In Milch- und in bleibenden Zähnen, bei jungen und bei alten Leuten, war das Verhältnis dasselbe. In gut entwickelten und kräftigen Zähnen fanden sich reichlicher Interglobularräume als in schlecht entwickelten. Sie lokalisierte dieselben etwa in der Mitte des Dentins, wo sie in den Vorder- und Eckzähnen genau den äusseren Konturen des Zahnes, in den Molaren dagegen der Linie der Fissuren und Höcker folgten.

Die Verfasserin war weiterhin der Ansicht, dass die Interglobularen wirkliche Räume sind, Ausbuchtungen der Zahnkanälchen, deren Wände von einer elastischen Erweiterung der Odontoblastenfortsätze bedeckt sind, eine komprimierbare Flüssigkeit enthalten und eine Art Puffer oder Druckkompensatoren gegenüber dem Stoss bilden, welcher die Zähne beim Kauen trifft.

Im folgenden Jahre publizierte Meyer eine kurze Abhandlung, worin er sowohl unter Bezugnahme auf die Literatur als auch auf Grund seiner eigenen Mikrophotographien die Irrigkeit der Gold-

BERG'schen Behauptungen hinsichtlich der Interglobularräume nachwies und zur Vermeidung aller Missverständnisse den Namen „Interglobulardentin" für die Interglobularräume vorschlug.

In demselben Jahre erschien eine grössere Untersuchung von DICKMANN über die Interglobularräume. Sein Material umfasste 75 Menschenzähne und 35 Zähne verschiedener Tiere. Auch er kommt unbedingt zu dem Ergebnis, dass die Interglobularräume nichts weiter sind als gewöhnliches, unverkalkte Grundsubstanz enthaltendes Dentin. An ihren Grenzen hat sich reichlich Kalk abgelagert, wodurch ihre Konturen so deutlich hervortreten. Er unterstützt die von MEYER vorgeschlagene Namensänderung und wendet die neue Bezeichnung im zweiten Teil seiner Arbeit selbst an. DICKMANN lokalisiert das Interglobulardentin längs der Dentinschmelzgrenze, jedoch in bestimmten Abstand davon. In Milchzähnen hat er überdies häufig noch eine Zone inmitten des Dentins gefunden. Im Wurzelteil vereinigt sich das Interglobulardentin entweder mit der TOMES'schen Körnerschicht oder tritt an deren Innenseite. Die TOMES'sche Körnerschicht verlegt er übrigens in den äussersten Teil des Dentins. Was das Vorkommen der Interglobularräume anbelangt, sind sie in den menschlichen Zähnen viel zahlreicher und grösser und fehlen überhaupt kaum je in einem Zahn. Er hat auch den verschiedenen Zahnarten Beachtung geschenkt und die meisten und grössten Interglobularräume in den Eckzähnen angetroffen, darauf folgen die Schneidezähne, dann die Molaren und schliesslich die Prämolaren. Unter den Milchzähnen hat er nur Molaren studiert und darin Interglobulardentin in zahlreichen Reihen, aber von sehr geringer Grösse gefunden. Entgegen der allgemeinen Anschauung hat er festgestellt, dass „das Vorkommen und die Ausdehnung der „Interglobularräume" zum Teil in prachtvollen und kräftigen Zähnen zahlreicher und häufiger als in schwachen" sind, eine Beobachtung, die übrigens auch GOLDBERG gemacht hatte.

In Tierzähnen fand DICKMANN Interglobularräume nur bei 35 % und selbst hier waren sie klein und gering an Zahl.

Die Körnerschicht hält er unbedingt für identisch mit den Interglobularbezirken und erwähnt, dass die Zahnbeinkanälchen durch die Körner verlaufen, obgleich es ihm niemals gelungen ist, die Konturen der Zahnbeinkanälchen innerhalb den Räumen der Körnerschicht nachzuweisen.

Bezüglich ihrer Histogenese hat er eine Theorie, die er selbst nur gewissermassen als eine Möglichkeit hinstellt, dass nämlich beim Wachsen der Zahnsubstanz und beim Steigen des expansiven Druckes eine so starke Kompression stattfände, dass die Zahnbeinkanälchen zusammengedrückt würden und der Kalktransport über eine bestimmte Grenze hinaus unterbrochen würde. Wenn dann beim Nachlassen des Druckes die Zahnbeinkanälchen wieder zu funktionieren anfangen, ist der auf der Peripherie einer solchen bogenförmigen Drucklinie gelegene Teil des Dentins dermassen geschwächt, dass er seine Aufnahmefähigkeit für den Kalk eingebüsst hat.

Ivar Broman und Gösta Häggqvist erwähnen in ihrem „Lärobok i Histologi“ (1928) von den Interglobularräumen, dass sie, da solche Gebilde in der Zahnanlage nicht vorkommen, erst später infolge einer lokalen Resorption von Kalksalzen entstehen dürften.

Meyer schreibt in seinem i. J. 1932 erschienenen zahnhistologischen Lehrbuch, dass die Interglobularen nicht mit der Tomes'schen Körnerschicht identisch sein können und bringt über letztere eine auch sonst von den früheren Auffassungen abweichende Ansicht vor. Er meint nämlich, sie sei einfach darauf zurückzuführen, dass die Fibrillen in dem Weidenreich'schen Manteldentin sich zu starken Bündeln geordnet hätten, in denen es zu minderer Verkalkung kommt, und zwischen denen Luft und beim Schleifen Schleifmaterial zurückbleibt, und dass man deshalb an jenen Stellen dunkle Körner sehe.

Schaffer führt in seinem „Lehrbuch der Histologie und Histogenese“ vom Jahre 1933 über die Interglobularräume an, dass sie aus unverkalkter Zahnbeinsubstanz bestehen und am ausgeprägtesten im Kronenteil an dem der schichtenweisen Verkalkung entsprechen-

den Grenzgebiet vorkommen, sowie dass sie, wenn auch beim Menschen nur selten, an diesen Grenzstellen Owen'sche Konturlinien bilden können. In vollständig verkalkten Zähnen findet man sie überhaupt nicht und sogar nicht einmal immer eine Tomes'sche Körnerschicht, die nach seiner Meinung nichts anderes ist als eine von ganz kleinen Interglobularräumen gebildete Zone.

Dies sind in den grossen Zügen sämtliche allgemeinen Untersuchungen und Auslassungen über die Interglobularräume und die Tomes'sche Körnerschicht. Wohl gibt es noch viele Arbeiten und Äusserungen, die sich auf irgendeinen speziellen damit verknüpften Umstand beziehen, aber darüber werde ich im folgenden an den entsprechenden Stellen berichten.

Da schon Kölliker überzeugend nachgewiesen hat, dass es sich hier nicht um Lücken, sondern um unverkalkte Grundsubstanz handelt, liegt m. E. kein Grund vor, das Wort „Räume" in ihrer Bezeichnung beizubehalten. Ich für mein Teil habe deshalb auch im folgenden die von Meyer vorgeschlagene Bezeichnung „Interglobulardentin" (I. D.) benutzt.

Über die Entwicklung des Zahnes.

Da die Entstehung und das Vorkommen des Interglobulardentins mit der Entwicklung des Zahnes, in erster Linie des Zahnbeins, in engem Zuzammenhang steht, dürfte es im Interesse der Klarheit am Platze sein, über die Entwicklung des Zahnes und besonders über unser heutiges Wissen auf dem Gebiete der Dentinentwicklung in aller Kürze zu berichten.

Die Lösung des Problems der Zahnentwicklung hat ausserordentlich viele Anatomen beschäftigt, und ganz allgemein zugegeben sind die grossen Schwierigkeiten, die dem Forscher dabei, wie auch bei den sonstigen Knochen- und Zahnuntersuchungen, entgegentreten. Die Härte des Materials bereitet schon bei der Herstellung der Präparate Schwierigkeiten. Wenn wir versuchen, solche für die mikroskopische Untersuchung anzufertigen, können leicht Kunstprodukte entstehen; die Gewebe können schrumpfen, sich loslösen oder sich anderweitig verändern und sogar völlig unsichtbar werden. So benutzte ja Goodsir in leichtem Fäulniszustand befindliche Embryonen als Untersuchungsmaterial und kam zu dem Ergebnis, dass die Zahnrinne offen und epithelfrei ist, denn das Epithel hatte sich von seinen Präparaten abgelöst. Goodsirs Motivierungen, zumal in seinem i. J. 1838 publizierten Werk, waren jedoch so überzeugend, dass seine Theorie allgemein anerkannt blieb, bis endlich Kölliker (1863) nachwies, dass an der Zahnbildung auch die Mundschleimhaut hervorragenden Anteil nimmt. Diese Beobachtung Köllikers wurde weiterhin durch die Untersuchungen von Waldeyer, (1864 und 1865) Hertz (1866), Kollmann (1870) und Wenzel (1871) bestätigt. Daraus ging einwandfrei hervor, dass die Zahnrinne vollständig von der

Mundschleimhaut eingehüllt ist, und dass das Epithel der Mundschleimhaut in bestimmter Weise an der Zahnbildung teilnimmt. Schon Robin und Magitot (1860—61) gaben allerdings zu, dass die Zahnfurche von Epithel bedeckt sei, sie bestritten aber, dass das Mundepithel an der Zahnbildung direkt teilnehme. Sie erklärten, die Zahnsubstanz entwickle sich in der Submukosa ganz selbständig und von anderen Teilen unabhängig, das embryonale Bindegewebe enthalte also alle für den Zahn erforderlichen Bestandteile. Im Laufe der Jahre hat aber die Auffassung Köllikers, wonach sich der Zahn aus zwei verschiedenen Gewebssubstanzen, nämlich dem Epithel der Mundschleimhaut und dem embryonalen Bindegewebe des Mesoderms, entwickelt, den Sieg davongetragen.

Demnach senkt sich das Epithel der Mundschleimhaut als anfangs geschlossenes membranöses Gebilde der gemeinsamen Kinn- und Lippenanlage entgegen. Dort teilt sich dieses in zwei Teile, von denen der vordere das Vestibulum oris und die Lippen bildet, während der hintere Teil, die sog. Zahnleiste, einsinkt und beim Wachsen des umgebenden Gewebes immer tiefer in die Gegend der Kinnanlage gelangt. Nach Orban (1928) und Lartschneider (1929) wächst das Epithel nicht aktiv in das subepitheliale Mesodermgewebe hinein, sondern bleibt — umgekehrt — in der Tiefe zurück. Auf der Zahnleiste bildet sich an der Labialseite eine der Anzahl der Zahnanlagen entsprechende Menge knotenförmiger Anschwellungen. Diese beginnen nun, sich weiterhin in der Weise zu entwickeln, dass sie erst Kappen-, dann Glockenform annehmen, und indem ihre Ränder immer mehr nach abwärts in das Bindegewebe hineinwachsen, schliesst die Epithelglocke eine Bindegewebspapille in sich ein (u. a. v. Korff 1931). Die Epithelglocke bezeichnen wir als den Schmelzkeim, die Bindegewebspapille als den Dentinkeim und beide zusammen als die Zahnanlage.

Bald darauf erfolgt in dem umgebenden Bindegewebe eine Proliferation, und das so gebildete Bindegewebe umschliesst die Zahnanlage nach Art eines Säckchens. Anfangs steht dies Binde-

gewebe in festem Zusammenhang mit dem umgebenden Bindegewebe, dem es seinen Ursprung verdankt, später aber differenziert es sich immer mehr und trennt sich von seiner Umgebung, so dass es die Zahnanlage wie ein richtiger Sack in seinem Innern birgt und mitsamt seinem Inhalt herauspräpariert werden kann. (Tafel I, Fig. 2.)

Beim Wachsen des epithelialen Teils findet in dessen Zellen insofern eine Differenzierung statt, als sich die an das Bindegewebe angrenzenden Teile zu einer Grenzschicht verdichten und die innerhalb davon gelegenen Zellen beginnen, sich aufzulockern. Wenn die Glockenform erreicht ist, bemerken wir, dass sich die anfänglich zylindrischen Zellen des an das äussere Bindegewebe angrenzenden Epithels kubisch abplatten, wodurch das sog. äussere Schmelzepithel gebildet wird, während die hohen Zellen, welche auf der Innenseite der Glocke die Bindegewebspapille umgeben, das innere Schmelzepithel abgeben, dessen Zellen wir Ganoblasten, Adamantoblasten oder auch Ameloblasten nennen. Die beiden einschichtigen Epithelplatten vereinigen sich am unteren Rande der Schmelzanlage und schliessen kubische Epithelzellen zwischen sich ein, die sich ebenfalls und zwar in der Weise verändern, dass auf der inneren Seite des inneren Schmelzepithels einige Schichten platter Zellen bestehen bleiben (Stratum intermedium), während sich nach innen davon sternförmige Zellen herausdifferenzieren. Letztere bilden, indem sie sich an ihren Spitzen miteinander vereinigen, ein netzförmiges Gewebe, dessen Maschen von einer eiweisshaltigen Flüssigkeit erfüllt sind. (v. Korff 1931.)

Aus der Bindegewebspapille, dem Dentinkeim, der im Innern des Schmelzkeimes eingeschlossen liegt, geht der Dentinbildner hervor. Der Dentinkeim besteht aus embryonalem Bindegewebe, und darin müssen mächtige Umwandlungen stattfinden, ehe seine Zellen ihre Aufgabe zu erfüllen vermögen. So beobachten wir ja, dass sich das Zytoplasma der an der Grenze des Schmelzkeimes gelegenen Bindegewebszellen kurz vor Beginn der Dentinbildung vermehrt, und dass sich die Zellen unterhalb der Ame-

loblasten zu einer epithelartigen Zellschicht abtrennen, die als Membrana eboris bezeichnet wird (Kölliker, Kollmann), während man die einzelnen Zellen Odontoblasten nennt. Wie erwähnt, liegen diese Zellen im Frühstadium in einer Schicht, aber in dem Masse, wie das Zahnbein wächst und der Dentinkeim, den wir später Pulpa nennen, sich verkleinert, wandelt sich auch unter dem Einfluss der Raumbeschränkung die zylindrische Form der Odontoblasten in die Birnenform um und rücken die Zellen nach und nach in mehrere Schichten. In dem der Pulpa zugewandten Ende der Odontoblasten befindet sich ein grosser Kern, der ein oder mehrere Kernkörperchen enthält. Von dem entgegengesetzten Zellende geht ein Fortsatz aus, die Zahnfaser, welche längs der Zahnkanälchen durch das ganze Dentin verläuft. Aus dem der Pulpa zugekehrten Ende entspringt der sog. Pulpenfortsatz, der mit den Pulpenfortsätzen der andern Odontoblasten in Verbindung steht. Ausserdem stehen die Odontoblasten durch seitliche Fortsätze miteinander in Zusammenhang.

In der ersten Zeit bleibt die Zahnleiste erhalten und verbindet demgemäss die Mundschleimhaut mit der Zahnanlage. Die älteren Forscher begingen den Irrtum, diesen Rest der Zahnleiste für ein besonderes Organ zu halten, dessen Aufgabe es sein sollte, das Wachstum der Zahnanlage nach der Durchbruchsstelle hin zu leiten. Indessen zerfällt die Zahnleiste schon lange vor dem Durchbruch des Zahnes, und ihre Zellen verschwinden. Diese zerfallenen Zellreste hat man ihrerseits irrtümlicherweise als Drüsenzellen aufgefasst. So glaubt ja Serres, es wären Zahnsteinbildner, Glandulae tartaricae.

Nachdem die Odontoblasten sich differenziert und eine epithelartige Schicht auf der Pulpaoberfläche gebildet haben, würde es natürlich erscheinen, wenn sie auch die Dentinbildung übernähmen, wie ja die Ameloblasten ihrerseits den Schmelz liefern. Eine dahingehende Vermutung äusserte auch Schwann, der Entdecker der Odontoblasten, schon i. J. 1839. Aber wie diese Dentinbildung vor sich geht, darüber ist man sich immer noch nicht

einig. Die älteren Forscher Kölliker und Waldeyer entwickelten jeder seine eigene Auffassung darüber. Der erstere meinte, das Dentin bilde sich infolge der sekretorischen Tätigkeit der Odontoblasten. Waldeyer wiederum sagte, dass sich ein Teil des Protoplasmas der Odontoblasten in eine leimgebende Substanz umwandle, welche nachträglich verkalke und zu Dentin werde, während ein anderer Teil des Protoplasmas, die Zahnfaser, in dieser hart werdenden Substanz unverändert erhalten bliebe.

Diese beiden Theorien, die Sekretions- und die Umwandlungstheorie, hatten ihre Anhänger und Gegner, ohne dass man in der Sache völlige Klarheit gewonnen und zumal für die erste Bildung der Grundsubstanz eine befriedigende Erklärung gefunden hätte.

Als dann v. Ebner (1875) feststellte, dass die Grundsubstanz aus zahlreichen feinen, in der Längsrichtung des Zahnes verlaufenden Fasern zusammengesetzt ist, erhielt die Dentinforschung einen neuen Antrieb. Erwähnenswert ist die von Morgenstern (1891) über die Entstehung des Zahnbeins aufgestellte sog. Konjugationstheorie, die beträchtlich von den Darstellungen der früheren Forscher abweicht. Ein warmer Verteidiger dieser Theorie war Hoehl (1896), aber eine grössere Unterstützung hat sie nicht gefunden, und auf ihre nähere Erläuterung kann wohl in diesem Zusammenhang verzichtet werden.

v. Ebner (1902, 1906, 1909) sebst erklärte, das Zahnbein bilde sich in der Weise, dass die protoplasmatischen Enden der Odontoblasten sich in eine beinahe homogene Substanz umwandelten und dann zu einer einheitlichen membranösen Schicht verschmölzen, welche der Membrana praeformativa der älteren Forscher entspräche. So entsteht nach seiner Ansicht die erste homogene und strukturlose Vorstufe des Zahnbeins, das Prädentin, aus welchem dann die unter seinem Namen bekannten Fibrillen hervorgehen.

I. J. 1905 legte v. Korff seine berühmt gewordenen Präparate vor, auf denen man die mittels einer speziellen Färbungsmethode sichtbar gemachten Bindegewebsbündel erblickte, welche aus der Pulpa hervorkommen, zwischen den Odontoblasten ver-

laufen und sich oberhalb derselben trichterförmig zerstreuen. Schon i. J. 1906 und 1907 stellte v. Korff die Theorie auf, die er später (1909, 1928) noch entwickelte, dass gerade diese Bindegewebsfibrillen der Pulpa es wären, welche von Anfang an das Zahnbein bildeten, während den Odontoblasten als einzige Aufgabe zufiele, auf sekretorischem Wege die Zahnfaser auszuscheiden, die für den Stoffwechsel des Zahnbeins sorgt.

Hieraus entstand zwischen ihm und v. Ebner eine lange literarische Polemik. Anfangs erkannte v. Ebner das Vorhandensein der v. Korff'schen Fibrillen überhaupt nicht an, sondern erklärte sie für Truggebilde und Kunstprodukte. Als sie dann aber u. a. von Studnička konstatiert waren, musste auch v. Ebner (1909) sie schliesslich zugeben. Er bestritt jedoch ihre kollagene Natur und erklärte sie für Plasmafortsätze, die von den Odontoblasten ausgingen und in das anfänglich ganz homogene und strukturlose Prädentin eindrängen. Er gab auch nicht zu, dass sie irgendwie an der Dentinbildung teilnähmen. Ferner behauptete er, sie hätten nichts mit den unter seinem Namen bekannten Fibrillen zu tun, welche — wie oben erwähnt — erst sekundär in dem Prädentin entständen.

Studnička (1907 und 1909) vertrat die Ansicht, dass von Anfang an Protoplasmazellen, eine primäre Grundsubstanz von spongiösem oder alveolärem Bau sowie darin exoplasmatische Bindegewebsfibrillen vorhanden wären.

Nun erklärte Walkhoff (1924), er habe schon i. J. 1895 aus der Pulpa kommende Fibrillen beschrieben, sich aber damals der Auffassung angeschlossen, dass es Nervenfasern wären. Auf Grund erneuter Untersuchungen sei er indessen nunmehr der Meinung, dass es sich um dieselben Fasern handle, die v. Korff und später Studnička beschrieben hätten. Ferner erklärte er, sie könnten keine Dentinbildner sein, weil sie bei der ersten Entwicklung der Grundsubstanz noch nicht vorhanden wären, ausserdem, wie v. Ebner festgestellt habe, bald verschwinden und überdies beim Menschen in so geringer Anzahl auftreten, dass man nicht annehmen könnte,

die ganze Grundsubstanz mit ihren zahlreichen v. Ebner'schen Fasern entstände aus diesen spärlichen Fibrillen. Sie müsse wohl auf andere Weise zustandekommen. Walkhoff betrachtete die v. Korff'schen Fasern als charakteristisch für Tierzähne, bei deren raschem Wachstum sie als Stützorgane gegenüber dem durch das Wachstum verursachten Expansionsdruck fungierten, damit die Odontoblasten ihre Tätigkeit regelmässig und ungestört fortsetzen könnten.

Die erste eigentliche Dentinbildung erfolgt nach seiner Beschreibung in der Weise, dass sich aus den zentripetalen Enden der Odontoblasten zahlreiche feine Fortsätze differenzieren, die man sich dann später nach Art einer Baumkrone als Endausläufer der Zahnfasern verzweigen sieht. Diese zarten Odontoblastenfortsätze scheiden nun infolge der sekretorischen Tätigkeit des Zellprotoplasmas eine Zwischensubstanz in ihre Umgebung aus, die schon von Anfang an eine netzförmige oder besser eine Schaumstruktur im Sinne Bütschlis aufweisen. So sollte nach Walkhoff die erste Zahnbeinbildung vor sich gehen, und daran sollten also die v. Korff'schen Fasern ebensowenig wie die v. Ebner'schen Fibrillen teilnehmen. Das spätere eigentliche Dickenwachstum des Zahnbeins sollte so zustandekommen, dass auf Kosten der Odontoblasten zwischen diesen eine Zellzwischensubstanz entstände, aus der sich zuerst das Dentinogen und hierauf das fertig verkalkte Zahnbein bildete. Die Entstehung der v. Ebner'shen Fibrillen erklärt er dadurch, dass über den Odontoblasten breite deckelartige Gebilde liegen, die aus verdichtetem Spongioplasma der Odontoblasten bestehen und an ihren Rändern bald miteinander verschmelzen, um die der Membrana praeformativa Raschkows und der Lamina terminalis interna Fleischmanns entsprechende Membran zu bilden, aus welcher dann die v. Ebner'schen Fibrillen hervorgehen. (Das Vorkommen einer besonderen Membrana praeformation vertritt auch v. Brunn (1888).) Diese Fibrillen lösen sich nach Walkhoff einzeln oder in Bündeln von der Membran ab und „formieren so die dentinogene Substanz". Anfangs, wenn

erst wenig Zwischenzellsubstanz vorhanden ist, dringen v. Korff'sche Faserbündel zwischen den Odontoblasten hervor, aber sie sind, wie gesagt, nur Stützorgane und an der Zahnbeinbildung nicht direkt beteiligt.

Nach Disse (1909) entsteht die Dentingrundsubstanz aus der von den Odontoblasten produzierten Zellzwischensubstanz.

Prenant (1921) wiederum vermutet, dass die ganze Dentingrundsubstanz durch eine kollagene Umwandlung des Protoplasmas zustandekommt, an welcher auch die Tomes'schen Fasern mit ihren Nebenästen teilnehmen.

Jasswoin (1924) beschreibt besondere Zellen, die zwischen den Odontoblasten und auch tiefer in der Pulpa vorkommen. Das Protoplasma dieser „radiären" Zellen geht nach seiner Meinung unmittelbar in Dentingrundsubstanz über. Dieselben Zellen bilden auch die Fibrillen und Fasern der Grundsubstanz, indem sich aus ihnen solche langen dünnen Fortsätze herausziehen.

Baitzell (1925) erwähnt in seinen Untersuchungen über die Entstehung der Grundsubstanz des Gewebes ganz allgemein, dass die Grundsubstanz in ihrem frühesten Stadium homogen ist, dass aber sehr bald einige Fibrillenbildungen darin auftreten, die in den späteren Stadien dauernd zunehmen.

Weidenreich (1925 und 1928) erklärte, es gebe zweierlei Dentin: Manteldentin und Zirkumpulpärdentin, die bei verschiedenen Tieren in verschiedener Weise entwickelt wären. So herrscht ja beim Hecht das Manteldentin vor, während es bei den Zähnen der Säugetiere im wachsenden Zahn nur eine dünne erste Schicht bildet, das eigentliche Dickenwachstum aber durch Bildung des Zirkumpulpärdentins erfolgt. Das Manteldentin entsteht gleichmässig, wie v. Korff es beschrieben hat, das Zirkumpulpärdentin dagegen durch Vermittlung der Odontoblasten in der Weise, dass letztere zunächst eine homogene Masse ausscheiden, aus der sich dann feine unverkalkte Fibrillen sowie die später verkalkende homogene Grundsubstanz differenzieren.

Orban (1930) erklärt, dass auch das Zirkumpulpärdentin sich

so bildet, wie v. Korff es beschrieben hat, aber nach seiner Meinung sind die v. Korff'schen Fasern von vorn herein nicht kollagen sondern präkollagen. Erst dann, wenn sie sich oberhalb der Odontoblasten trichterförmig auffasern, bekommen sie kollagene Natur.

Nach sämtlichen Forschern enthält also das Zahnbein eine Grundsubstanz und die von v. Ebner entdeckten und beschriebenen kollagenen Fibrillen. Nur die Grundsubstanz verkalkt von Anfang an, während die Fibrillen unverkalkt bleiben. Erst im späteren Alter können auch sie verkalken. Die Kalkeinlagerung erfolgt in Kugelform, und das Gebiet zwischen den Kugeln verkalkt erst ein wenig später. Derartige halbkugelförmige Teile verkalkten Dentins, Köllikers Zahnbeinkugeln, ragen gewöhnlich auch in die dentinogene Substanz hinein. Manchmal, obwohl seltener, findet man auch streifenförmige Verkalkung.

J. und C. Tomes sowie Walkhoff halten die Dentinkugeln für identisch mit den von Rainey und Harting dargestellten Kalkosphäriten. Dass es sich indessen nicht so verhält, hat v. Ebner (1902) nachgewiesen. Die Kalkosphäriten haben nämlich radiärstrahligen Bau und liefern bei der Untersuchung mit dem Polarisatormikroskop eine eigenartige Lichterscheinung, während die Dentinkugeln und das Interglobulardentin keine anderen Veränderungen darbieten können als solche, die auf dem Verlauf der kollagenen Fibrillen beruhen. Weil diese wiederum bei ihrem Verlauf durch die Zahnbeinkugeln und das Interglobulardentin ihre Richtung in keiner Weise ändern, kann auch bei ihrer Untersuchung mit dem Polarisatormikroskop kein Lichtphänomen auftreten.

Eigene Untersuchungen.

Material und Technik.

Da die Zahnentwicklung beim Menschen schon bei dem 13—14 mm langen Embryo einsetzt und ungefähr im Alter von 18 Jahren endigt, ist die Beschaffung einer solchen Serie in Suomi eine ausserordentlich zeitraubende und beinahe übermenschliche Aufgabe. Deswegen habe ich bei der Ausführung des Anfangsteiles meiner Arbeit Rindviehmaterial verwendet und von dem etwa aus der 9. Fetalwoche stammenden Fetus bis zu dem ca 4-jährigen ausgewachsenen Individuum Präparate aus verschiedenen Entwicklungsperioden sowohl von Milch- als auch von Ersatzzahnanlagen und -zähnen angefertigt. Das Material umfasst insgesamt 59 Zähne.

Im zweiten Teil sind verschiedene Tiere vertreten, wie Pferd, Schaf, Schwein, Hund, Wolf, Fuchs, Marder, Vielfrass, Hecht und Affe, zusammen rund 50 Stück.

Im dritten Teil habe ich ausschliesslich Zahnmaterial von menschlichen Gebissen benutzt, und zwar umfasst das darin behandelte Material Milchzahnanlagen und Milchzähne vom 45 cm langen Fetus angefangen, alles in allem 72 Stück. Ersatzzahnanlagen habe ich von einem 6-jährigen Knaben, ingesamt 8 Stück, untersucht und bleibende Zähne aus verschiedenen Altersklassen und von Angehörigen beider Geschlechter 59 Stück. Insgesamt 139 Zähne.

Das Haustiermaterial habe ich aus dem Schlachthaus der Stadt Helsinki erhalten, wo das Alter der Feten grösstenteils schon in vivo von Dr. Castrén bestimmt worden ist. Das Alter der Kälber ist aus den darüber geführten Protokollen oft genau bekannt. In

unklaren Fällen sind als Hilfsmittel bei der Ermittelung des Alters die von Ellenberger-Baum, Hibma, Schönbebg, Schmaltz und Simon gemachten Angaben benutzt worden.

Das Gesamtmaterial beläuft sich auf 248 Zähne.

Das Material ist in 10 % Formalin fixiert; bisweilen, aber selten, sind des Vergleiches halber sofort nach dem Ausziehen des Zahnes Schleifpräparate angefertigt worden. Sämtliche Zahnanlagen sind in „Kollolith“ eingebettet. Weil die erwähnte Substanz bisher relativ selten benutzt worden ist, darf ich wohl den Grund für ihre Anwendung und das Verfahren selbst etwas eingehender beschreiben.

Insbesondere die Zahnanlagen von Kuhfeten sind so weich und schleimig, dass ein Schleifen derselben, selbst wenn die Verkalkung darin schon eingesetzt haben sollte, gar nicht in Frage kommen kann. Schnittpräparate wiederum lassen sich ohne vorauf-gehende Dekalzinierung nur aus ganz kleinen Anlagen herstellen, denn die Verkalkung beginnt schon etwa in der 20. Fetalwoche. Wenn man die Zahnanlagen anderseits dekalziniert, hat man keine allzu grossen Aussichten mehr, die Körnerschicht und das Interglobulardentin zu studieren, denn sie werden dabei ganz undeutlich und verschwinden meist vollständig. Die sog. Koch'sche Versteinerungsmethode wiederum ist ungemein schwierig und zeitraubend, denn das Erharten des Kanadabalsams dauert oft mehrere Monate, so dass sich die Herstellung einer grösseren Menge von Präparaten nach dieser Methode ungeheuer schwierig gestaltet.

Dem Oberpräparator am Geologischen Institut der Universität Göttingen, R. Jonas, ist es jedoch nach jahrelangem Experimentieren gelungen, einen Stoff herzustellen, dem er den Namen „Kollolith“ gegeben hat, und mit dessen Hilfe es im Vergleich zu der alten Methode in verhältnismässig kurzer Zeit möglich ist, Schleifpräparate von einem Gewebe anzufertigen, das sowohl weiche als harte Bestandteile enthält.

Nach Meyer liegt der Bruchindex des Kolloliths demjenigen des Kanadabalsams sehr nahe, ist aber viel konstanter als der

letztere. Dieser Bruchindex verändert sich nicht beim Erwärmen, wenn die Temperatur 160° C nicht übersteigt, und auch sonst verliert die Substanz ihre ursprünglichen Eigenschaften nicht, wie z. B. gerade der Kanadabalsam und die anderen Harze, die spröde werden. Diese bedeutungsvolle Konstanz des Kolloliths beruht darauf, dass die Bestandteile, die sich schon bei Temperaturen um 100° verflüchtigen, durch hochsiedende Fette ersetzt sind.

Die fixierten und 24 Stunden lang in fliessendem Wasser gewaschenen Gewebsstücke, die man in Kollolith einzubetten beabsichtigt, dürfen nicht sehr dick sein, ungefähr 5—10 mm. Sie werden entwässert, indem man sie wie gewöhnlich mit steigenden Alkoholkonzentrationen behandelt. Aus dem absoluten Alkohol werden sie für einen Tag in Chloroform überführt, das man mit Vorteil einmal wechselt. Aus dem Chloroform bringt man sie dann in eine dünne Chloroform-Kollolithlösung, stellt sie in den Wärmeschrank und steigert die Temperatur allmählich auf 100°. Nach etwa 24 St. kann man sie in reines Kollolith überführen und lässt sie dann noch 2—3 Stunden bei 100° im Wärmeschrank stehen, wo allmählich auch der letzte Rest des an den Stücken zurückgebliebenen Chloroforms verdunstet. Wenn es sich um grössere Weichteilkomplexe oder zahlreiche kleine Höhlen handelt, ist oft noch eine Nachbehandlung im Vakuum erforderlich.

Man nimmt die Stücke aus dem Wärmeschrank und lässt sie langsam abkühlen. Wenn sie ganz erkaltet und hart geworden sind, kann man mit dem Schleifen beginnen. Während des Schleifens muss man das Stück die ganze Zeit über mit kaltem Wasser bespülen, denn wenn sich das Kollolith auch nur etwas erhitzt, nimmt es Schleifpartikel in sich auf, und das Präparat wird unbrauchbar. Die geschliffene Seite des Stückes wird nun sorgfältig unter Anwendung einer Zahnbürste in fliessendem Wasser mit Seife gewaschen und danach auf einem Objektträger befestigt. Hierbei kann man zwei Methoden benutzen. Im einen Fall erwärmen wir vorsichtig ein Stückchen Kollolith auf dem Objektträger und drücken, wenn es geschmolzen ist, die ge-

schliffene Seite des gut abgetrockneten Präparates gegen das Kollolith. Nach Verlauf einiger Minuten wird das Kollolith wieder hart und fixiert so das Gewebsstück auf dem Objektträger. Bei dem schonenderen Verfahren befestigt man das Präparat mittels Chloroform-Kollolithlösung auf dem Objektträger. Das Trocknen nimmt bei Zimmertemperatur 2—3 Tage in Anspruch, bei 40° im Wärmeschrank kürzere Zeit.

Das auf die eine oder die andere Weise auf dem Objektträger fixierte Präparat ist nunmehr zur endgültigen Schleifung direkt auf dem Objektträger fertig. Wenn der Schliff genügend dünn ist, wäscht man das Präparat abermals in fliessendem Wasser mit Zahnbürste und Seife, spült nach und färbt. Die Farben müssen, wenn irgend möglich, wasserlöslich sein, denn in Alkoholfarben löst sich das Kollolith ein wenig.

Nach dem Färben wird das Präparat sorgfältig abgetrocknet, wonach man die schräg gestellten Objektträger mit Xylol behandelt, das man vorsichtig auf die Präparate tropft. Hierdurch werden die möglicherweise auf der Oberfläche haftenden Schmutzflecke abgelöst und, falls auch das Kollolith — wie beim Fuchsin — mitgefärbt ist, die Farbe daraus extrahiert. Das Präparat wird mit Xylol-Kollolith und schliesslich mit einem Deckglas bedeckt.

Man kann mit Hilfe des Kolloliths auch aus einem Gewebe, das ausschliesslich harte Bestandteile (Knochen und Zahn) enthält, leichter Schleifpräparate herstellen, als wenn man Kanadabalsam benutzt. Dabei kommen natürlich das Einbetten in Kollolith und die Thermostatenbehandlung in Wegfall.

Das Schleifen meiner Präparate ist mit der im Anatomischen Institut der Universität Helsinki befindlichen Maschine bewerkstelligt, die Kivimäki in seiner Publikation vom Jahre 1930 abgebildet und beschrieben hat. Seitdem ist die Maschine insofern erneuert worden, als ihre Achsen mit Kugellagern versehen sind und sie selbst in jeder Weise stabilisiert und für das Schleifen verstärkt worden ist. Das Verfahren selbst ist im grossen und ganzen das gleiche wie das von Kivimäki benutzte gewesen, nur

dass der Endschliff direkt auf dem Objektträger vorgenommen wurde.

Im Gegensatz zu Meyer (1925) bin ich der Meinung, dass man wenigstens mit dieser Maschine bessere Schliffe erhält als beim Schleifen mit der Hand. Eine Erhitzungsgefahr besteht für das Präparat nicht, weil die ganze Zeit kaltes Wasser direkt aus der Wasserleitung je nach Bedarf auf den Schleifstein fliesst. Gleichzeitig schleudert die Zentrifugalkraft die Schleifpartikel sofort weg, so dass das Präparat während der ganzen Verrichtung rein bleibt, wogegen der zu schleifende Gegenstand beim Handschleifen dauernd von der Schleifmehlmasse umgeben ist. Schliesslich kann man noch, um die Schliffe möglichst glatt zu bekommen, manuell auf einer Glasplatte im Seifenschaum polieren.

Manchmal ist auch der Kontrolle halber oder zwecks Untersuchung irgendeines speziellen Umstandes ein Gewebsstück mit Zähnen oder ein einzelner Zahn dekalziniert und in Paraffin eingebettet oder, wenn irgend möglich, ein Gefrierschnitt gemacht worden.

Zum Dekalzinieren wurde 5 % Salpetersäure verwendet und das Gewebsstück danach 24 St. lang mit einer 5 % Lithiumsulfatlösung behandelt.

Zur Untersuchung der Säurewirkung benutzte ich 50 % Salzsäure sowie das Lepkowski'sche Verfahren, wobei die Schleifpräparate verschieden lange mit einer Lösung behandelt werden, die auf 6 Teile 1 % Goldchlorid 3 Teile reiner Ameisensäure enthält.

Bei der Färbung habe ich mit möglichst einfachen Mitteln auszukommen versucht, und der grösste Teil der Präparate ist denn auch mit Hämatoxylin + Eosin gefärbt worden; ausserdem sind aber auch Fuchsin, Thionin, Safranin sowie Kajavas Methylenblau-Xylol-Verfahren, wie es von Lassila genannt wird, zur Anwendung gekommen, mit welch letzterem sich die Zahnbeinkanälchen in Schnittpräparaten besonders gut färben. Ferner habe ich die Bielschowsky'sche Silberimprägnierung, und zwar die Blockimprägnierung verwendet.

Die Zähne der Rinder.

Das Rind hat, wie die Wiederkäuer überhaupt, 32 Zähne. Es hat verschieden geformte Zähne, so dass sein Gebiss heterodont ist. Wir unterscheiden die Schneidezähne, Dentes incisivi = I, die Zwischenzähne, Dentes praemolares = P, und die Backenzähne, Dentes molares = M. Im Oberkiefer gibt es überhaupt keine Schneidezähne, und die Eckzähne, Dentes canines, fehlen vollständig. Allerdings findet man bei dem 2 Monate alten Fetus die beiden Eckzahnanlagen im Oberkiefer, die aber bald verschwinden.

Die Zahnformel des Rindes lautet also folgendermassen:

$$\mathrm{I}\,\frac{0}{4}\quad \mathrm{C}\,\frac{0}{0}\quad \mathrm{P}\,\frac{3}{3}\quad \mathrm{M}\,\frac{3}{3}$$

Die Milchzähne werden später durch bleibende Zähne ersetzt.

Die Spitzen der Milchschneidezähne sind bei der Geburt des Tieres schon durchgebrochen. Ihrer Form nach sind die Milchzähne den Ersatzzähnen ganz ähnlich, von denen sie sich nur in bezug auf die Grösse unterscheiden. Anfänglich stehen sie sehr dicht, aber in dem Masse, wie der Kiefer wächst und die Zähne sich abnutzen, entstehen Lücken zwischen ihnen. Die Ersatzzähne stehen ebenfalls sehr dicht nebeneinander, die Schneidezähne in einem halbkreisförmigen Bogen. Die Processus alveolares des Vordergebisses sind schräg nach vorn gerichtet, so dass sie mit dem Os intermaxillare des Oberkiefers einen Winkel von 45 Grad bilden. Weil aber anderseits die Schneidezähne am Zahnhals ca 15 Grad nach hinten gebogen sind, stehen die Schneidezähne zum Oberkiefer in einem Winkel von 60 Grad.

Man unterscheidet an den Zähnen einen Kronen- und einen Wurzelteil, an den Schneidezähnen ausserdem noch einen Zahn-

hals, den weder die Zwischen- noch die Backenzähne besitzen. Die Schneidezähne sind breit, schaufelförmig, auf der Lingualseite etwas konkav. Der Schmelz ist auf der Labialseite sehr dick, ca. 1 mm, auf der Lingualfläche dagegen sehr dünn.

A. Untersuchungsprotokolle.

N:o 1. 85 mm langer Fetus, etwa aus der 9. Fetalwoche, ♀.

Querschnitte durch den dekalzinierten und in Paraffin eingebetteten linken Unterkiefer in der Weise, dass von — 0.1 Sagittalschnitte in mesiodistaler Richtung entstehen.

Die Kappenform der Zahnanlage ist vollständig. Die Kappenränder haben schon begonnen, ein wenig in das Bindegewebe hineinzuwachsen und in der dadurch gebildeten Vertiefung einen Teil desselben einzuschliessen, dessen Bindegewebszellen bereits anfangen, dichter zu werden. Gleichzeitig bemerkt man, dass rings um die ganze Zahnanlage ein dichteres Bindegewebe in Bildung begriffen ist, welches die Anlage von ihrer Umgebung isoliert. In den Epithelzellen ist insofern eine Differenzierung zu erkennen, als die am meisten randständigen Zellen sich in hohe, dicht aneinander schliessende Zellen umgewandelt haben, während die im Zentrum befindlichen Zellen aufgelockert sind.

Auf der unteren Lingualseite der Anlage liegt, durch reichliches Bindegewebe davon getrennt, der Meckel'sche Knorpel, auf dessen Unterseite sogar schon etwas Knochen zum Vorschein kommt.

N:o 2. 145 mm langer Fetus, etwa 2.5 Fetalmonate alt, ♀. (Tafel II, Fig. 5.)

Schnitte wie bei dem vorigen.

Die Zahnanlage — 0.1 hat schon die vollständige Glockenform erreicht. Während die unteren Ränder immer weiter nach abwärts wachsen, ist im Innern der Glocke immer mehr Bindegewebe eingeschlossen worden und haben sich dessen Zellen beständig verdichtet. Noch grössere Veränderungen sind in den Zellen des epithelialen Teils eingetreten. Hier ist die Differenzie-

rung der Zellen schon so weit fortgeschritten, dass wir das innere und das äussere Schmelzepithel und die von ihnen eingeschlossene Schmelzpulpa unterscheiden können. Zwischen dem inneren Schmelzepithel und der Schmelzpulpa erblicken wir noch deutlich die niedrigen Zellen des sog. Stratum intermedium.

Mit stärkerer Vergrösserung erkennen wir, dass das obere äussere Schmelzepithel grösstenteils aus einschichtig angeordneten, dicht aneinander gefügten Zellen gebildet wird und den Keim deutlich gegen das umgebende Bindegewebe abgrenzt. Die Zellen der Schmelzpulpa sind sternförmig, hängen mit ihren langen Spitzen aneinander und bilden auf diese Weise ein weitmaschiges Netz, dessen Zwischenräume von einer eiweisshaltigen Flüssigkeit erfüllt sind. Die Zellen des Stratum intermedium sind, wie ich schon erwähnte, flache Zellen, die zwischen den Schmelzpulpazellen und dem inneren Schmelzepithel in mehreren Schichten angeordnet sind. Die zuletzt erwähnten Zellen, die Ameloblasten, sind hohe Zylinderzellen, deren Kerne in dem an das Stratum intermedium grenzenden Ende liegt. Von dem höchsten Punkt des inneren Schmelzepithels ragt nach der Schmelzpulpa hin deutlich sichtbar der sog. Schmelzstrang vor. Derjenige Teil des äusseren Schmelzepithels, den der Schmelzstrang berührt, ist leicht nach der Schmelzpulpa hin eingezogen und bildet den sog. Schmelznabel.

Auf der Lingualseite steht der Keim noch durch eine breite Brücke mit der germinativen Zahnleiste in Zusammenhang. An dem distalen Ende der Zahnleiste befindet sich eine kleine Ersatzleiste.

Auf der Unter- und der Lingualseite der Anlage hat um den Meckel'schen Knorpel herum schon die Entwicklung des Knochengewebes begonnen.

N:o 3. 155 mm langer, ca 3 Fetalmonate alter Fetus, ♀.

Schnitte wie bei den vorigen. Die Zahnanlage — 0.1 hat nach wie vor Glockenform, hat aber in ihrer Entwicklung eine immer vollständigere Selbständigkeit erlangt, denn sie scheint

sich von der Zahnleiste ganz und gar abgelöst zu haben. Die Keimspitze hat sich schon so weit erhoben, dass das äussere und das innere Schmelzepithel an der Spitze beinahe zusammenstossen. Auch in den Zellen der Papille oder des Dentinkeimes ist die Entwicklung so weit fortgeschritten, dass sich die Odontoblastenschicht schon vollständig von den andern Bindegewebszellen differenziert hat, und im Spitzenteil hat die Bildung der Hartsubstanz bereits eingesetzt.

N:o 4. 290 mm langer, ca 4 Fetalmonate alter Fetus, ♀.

Schnitte wie bei den vorigen.

Im Vergleich zu dem vorigen Präparat ist keine grössere Veränderung zu konstatieren, als dass die Schmelzdentinentwicklung von —0.1 weiter fortgeschritten ist. Die Krone hat jedoch noch keineswegs ihre volle Länge erreicht.

N:o 5. 320 mm langer, ca 5 Fetalmonate alter Fetus, ♀.

Schnitte wie bei den vorigen.

Die Zahnanlage —0.1 ist dermassen gewachsen, dass sie die Schmelzpulpa, deren äusseres und inneres Epithel sich einander genähert haben, grösstenteils ausfüllt. Die Gesamtdicke des Schmelzdentins beträgt makroskopisch ca 1/3 mm. Die Krone hat jedoch immer noch nicht ihr volles Mass erreicht. Der Zahnkeim streckt noch vollständig in der Kinnschwulst, von Bindegewebe umgeben, aber auf seiner Unterseite ist das Knochengewebe bereits im Wachsen begriffen.

N:o 6. ca 6 Fetalmonate alter Fetus, ♀.

Bei makroskopischer Betrachtung des Unterkiefers erkennt man die Grenze zwischen Mundboden und Processus alveolaris schon ganz deutlich, und die Anlagen der beiden medialen Schneidezähne lassen sich durch die Schleimhaut hindurch unterscheiden.

Die Anlage —0.1 wird herauspräpariert, nach der Messung in Kollolith eingebettet, und es werden sagittale Schleifpräparate daraus hergestellt. Länge der Anlage 9 mm, Breite 10.5 mm, Dicke 3.5 mm.

Die Krone ist noch nicht zu ihrer vollen Länge entwickelt.

Die Pulpa ist ausgedehnt, zell- und blutgefässreich. Die gemeinsame Dicke des Schmelzdentins macht auf der Labialseite etwa 0.5 mm aus, auf der Lingualseite ist der Schmelz sehr dünn. Auf die Odontoblasten folgt die dünne dentinogene Schicht und darauf das kugelförmig verkalkende, sowie schliesslich das fertige Dentin. Die Zahnbeinkanälchen verlaufen an der Schmelzdentingrenze. Kurz vor dem Erreichen der Grenzstelle bilden sie zahlreiche Verzweigungen, deren äusserste Enden sich bis in die unter dem Schmelz befindliche Körnerschicht erstrecken. Einzelne Odontoblastenfortsätze dringen sogar ein wenig in den Schmelz ein. Oberhalb des Schmelzes erblickt man die daran haftenden hohen Ameloblastenzellen, die platten Zellen des Stratum intermedium sowie hier und da vereinzelt Sternzellen der Schmelzpulpa. In dem fertigen Dentin kann man nirgends I. D. wahrnehmen.

N:o 7. 7 Fetalmonate alter Fetus, ♂.

Bei Betrachtung des Unterkiefers erscheinen die Anlagen der Schneidezähne als von der Schleimhaut verhüllte Vorwölbungen. —0.1 wird herauspräpariert. Länge der Anlage 11.5 mm, Breite 10.5 mm, Dicke 5 mm. Sie wird in Kollolith eingebettet, und es werden sagittale Längsschliffe daraus hergestellt.

Die Krone der Anlage hat ihre volle Länge erreicht, und von der Wurzel ist schon ein kleiner Anfang sichtbar. Die Gesamtstärke des Schmelzdentins beträgt auf der Labialseite ca 2/3 mm, auf der Lingualseite die Hälfte davon.

Auf die Odontoblasten folgt die dünne dentinogene Schicht, oberhalb derselben das kugelförmig verkalkende Zahnbein, dem sich weiter nach oben das fertig verkalkte Dentin anschliesst. Die Zahnbeinkanälchen verlaufen an der Schmelzdentingrenze und verzweigen sich ausgiebig, kurz ehe sie dieselbe erreichen. Unter dem Schmelz bildet sich die Körnerschicht. An vielen Stellen, am reichlichsten aber in der Spitze, ziehen einzelne Odontoblastenfortsätze sogar über die Körnerschicht hinaus und dringen in den Schmelz ein, wo man ihre verdickten oder auch ganz dünnen

Enden erblickt. In dem fertigen Dentin sieht man nirgends I. D.

Wie bei der vorigen, ist auch beim Lospräparieren dieser Zahnanlage auf der ganzen Labialseite am Schmelz die Schicht der zylinderischen Ameloblasten haften geblieben, an deren dem Schmelz zugekehrten Ende ihr pyramidenförmiger Fortsatz sichtbar ist. Oberhalb der Ameloblasten erkennt man noch Zellen des Stratum intermedium und der Schmelzpulpa.

Da, wo sich die Wurzel zu entwickeln beginnt, vereinigen sich das innere und äussere Schmelzepithel und fangen an, als doppelte Scheide nach abwärts zu wachsen, wodurch sie dem Anfangsteil der Wurzel seine Form verleihen.

Auf der Innenseite der Epithelscheide differenzieren sich immer neue Odontoblasten, und die Dentinbildung der Wurzel hat begonnen.

N:o 8. 8 Fetalmonate alter Fetus, ♀. (Tafel II, Fig. 6.)

Bei Betrachtung der Schneidezähne erkennt man, dass die Zahnanlagen immer noch unter der Schleimhaut liegen, aber sie treten schon viel merkbarer hervor als bei dem vorigen Präparat und bilden an der Stelle der beiden medialen Anlagen je eine Vorwölbung, die von einer so dünnen Schleimhaut verhüllt sind, dass man schon einen Begriff von der Form des künftigen Zahnes erhält.

Die Anlage —0.1 wird mit dem sie umgebenden harten und weichen Gewebe von der Kinnschwulst abgeschnitten und in Kollolith eingebettet. 0.1— wird für sich allein herauspräpariert und gemessen. Länge 16 mm, Breite 11.0 mm, Dicke 5.5 mm. Es werden sagittale Längsschliffe von —0.1 hergestellt.

Krone zu voller Länge entwickelt und Wurzel ca 5 mm lang. Die Krone ist nur von der Mundschleimhaut nebst ihrem dünnen Bindegewebe sowie dem vereinigten äusseren und inneren Schmelzepithel umgeben. An der Spitze der Zahnanlage sind die Epithelzapfen der Schleimhaut beinahe ganz geschwunden, und zwischen der Spitze und den Zellen der vereinigten Schmelz-

epithelien befindet sich nur so wenig Bindegewebe, dass das Epithel der Mundschleimhaut einerseits und die vereinigten Schmelzepithelblätter anderseits direkt an der Spitze vollständig ineinander übergehen

Die Gesamtstärke des Schmelzdentins macht auf der Labialseite ca 1 mm aus; auf der Lingualseite ist sie erheblich geringer. Pulpa ausgedehnt, reich an Blutgefässen und Zellen. Auf die Odontoblasten folgt die dünne Schicht des Dentinogens, an welche sich das kugelförmig verkalkende und das allmählich fertig verkalkte Dentin unmittelbar anschliessen. Die Zahnbeinkanälchen verzweigen sich kurz vor der Schmelzdentingrenze in zahlreiche feine Ästchen und unter dem Schmelz sowie im Wurzelteil erkennt man die Körnerschicht. Zumal auf der Labialseite des Spitzenteils dringen zahlreiche Odontoblastenfortsätze durch die Körnerschicht in den Schmelz ein, wo man ihre entweder kolbenförmig verdickten oder auch ganz dünn auslaufenden Enden sieht. Im Wurzelteil, ein wenig unterhalb der Körnerschicht und durch normales Dentin von derselben getrennt, erblickt man rundliches I. D. und auch längliche, sich in Richtung der Zahnbeinkanälchen bis dicht an die Pulpa erstreckende Gebilde aus unverkalktem Gewebe. Im oberen Teil der Wurzel kommen derartige Gebilde nicht vor, sondern dort ist das Dentin homogen verkalkt. In dem Dentin des Kronenteils kann man nirgends I. D. entdecken.

Am distalen Ende der sich entwickelnden Wurzel sieht man, wie sich immer neue Bindegewebszellen zu Odontoblasten differenzieren, und erkennt die nach abwärts wachsende Epithelscheide.

N:o 9. 9 Fetalmonate alter Fetus, ♀.

Die Spitzen von 0.1 — und —0.1 sind soeben durch die Schleimhaut durchgebrochen, so dass ihre Schneiden gerade sichtbar sind.

—0.1 wird mit dem umgebenden Gewebe von der Kinnschwulst abgeschnitten und in Kollolith eingebettet, wonach sagittale Längsschliffe daraus hergestellt werden. 0.1— wird zwecks Messung für sich herauspräpariert. Länge 19.5 mm, Breite 11.5 mm, Dicke 5.5 mm.

Krone vollständig entwickelt, von der Wurzel ca 6 mm. Krone von Mundschleimhaut, Bindegewebe und dem vereinigten äusseren und inneren Schmelzepithel umgeben. Die beiden letztgenannten wachsen als doppelte Epithelscheide weiterhin nach abwärts und verleihen der Wurzel die Form. Innerhalb der Epithelscheide differenzieren sich immer neue Bindegewebszellen zu Odontoblasten. Ausserhalb des Wurzelteils sieht man Bindegewebe, noch mehr nach aussen sowie unterhalb der Zahnanlage befindet sich Knochengewebe.

Wenn man den Rand der Krone von unten nach oben verfolgt, bemerkt man, dass das ihn umgebende, einerseits von den vereinigten Schmelzepithelblättern, anderseits von dem Mundepithel begrenzte Bindegewebe immer dünner wird, je mehr man sich der Spitze nähert. Ganz dicht an der Spitze hört das Bindegewebe vollkommen auf, und das Mundepithel vereinigt sich ganz und gar mit der äusseren und der inneren Schmelzepithelplatte. Direkt an der Spitze ist diese von den Epithelien gebildete Brücke unterbrochen und die Schneide zum Vorschein gekommen.

Gemeinsame Dicke des Schmelzdentins ca 1 mm. Pulpa ausgedehnt, zell- und blutgefässreich. Auf die Odontoblasten folgt die dentinogene Schicht und oberhalb derselben erblickt man das kugelförmig verkalkende Dentin, dem sich weiterhin das fertige Zahnbein anschliesst. Im Kronenteil unterhalb des Schmelzes sowie im peripheren Teil der Wurzel sieht man eine Körnerschicht, in welche sich die zarten Endverzweigungen der Zahnbeinkanälchen erstrecken. Im Kronenteil erkennt man sogar bei schwacher Vergrösserung, dass zahlreiche Odontoblastenfortsätze in den Schmelz eindringen und daselbst endigen. Abgesehen von der Körnerschicht ist das Dentin des Kronenteils homogen verkalkt, und man kann kein I. D. darin entdecken. Dagegen sieht man im Wurzelteil von dessen Mitte nach abwärts auf der Pulpaseite der Körnerschicht und des normal verkalkten Dentins eine Anzahl ähnlicher, unregelmässig geformter und rundlicher unverkalkter Teilchen (I. D.)

wie in dem vorigen Präparat und auch einige längliche Gebilde aus unverkalktem Gewebe.

N:o 10. 4 Fetalmonate alter Fetus, ♀. (Tafel I, Fig. 4.)

—0.1 wurde aus der Kinnschwulst hervorpräpariert und erwies sich als noch sehr klein und schleimig. Die Anlage wird in Kollolith eingebettet.

Gesamtstärke des Schmelzdentins ca 1/4 mm, beide Schichten ungefähr gleich mächtig, ausser auf der Lingualseite, wo der Schmelz nur eine dünne Lage bildet. Pulpa ausgedehnt, zell- und blutgefässreich. Auf die regelmässige Zellreihe der Odontoblasten folgt die dünne dentinogene Schicht, und oberhalb davon das kugelförmig verkalkende Dentin, dem sich im obern Teil das fertige Dentin anschliesst; in den unteren Teilen befindet sich nur kugelförmiges Dentin. Die Zahnbeinkanälchen verzweigen sich kurz vor der Schmelzdentingrenze sehr zahlreich. Eine eigentliche Körnerschicht kann man unterhalb des Schmelzes nicht entdecken, wohl aber weist das Dentin dort eine sog. Schaumstruktur oder Wedls Drüsenformation auf und ist weniger homogen als die zentral davon gelegene Dentinschicht. Zahlreiche Odontoblastenfortsätze dringen auch eine kurze Strecke in den Schmelz ein und endigen dort. In dem fertigen Dentin findet sich kein I. D.

Beim Lospräparieren der Zahnanlage ist die hohe zylinderförmige Zellschicht der Ameloblasten ganz und gar an dem Schmelz hängen geblieben, ebenso auch die platten Zellen des darüber gelegenen Stratum intermedium und einige wenige sternförmige Zellen aus der Schmelzpulpa.

N:o 11. 0.1— von demselben Fetus und in gleicher Weise wie das vorige behandelt.

Die dabei gemachten Beobachtungen sind vollständig die gleichen wie bei —0.1.

N:o 12. —0.3 von demselben Fetus wie die vorigen. In Kollolith eingebettet. Sagittale Längsschliffe.

Die Zahnanlage ist noch weniger entwickelt als die vorigen.

Das Schmelzdentin erscheint auf dem gefärbten Längsschliff makroskopisch nur als ein kleiner Strich.

Pulpa ausgedehnt, zell- und blutgefässreich. Oberhalb der Odontoblasten erblickt man die dentinogene Schicht und darüber kugelförmiges Dentin, das im unteren Teil der Anlage ausschliesslich vorkommt; im oberen Teil auch fertig verkalktes Dentin. Die Zahnbeinkanälchen verlaufen an der Schmelzdentingrenze und verzweigen sich kurz zuvor in zahlreiche feine Ästchen, von denen sehr viele sogar eine kurze Strecke in den Schmelz eindringen. Eine eigentliche Körnerschicht unterhalb des Schmelzes besteht noch nicht, aber auch hier ist der peripherste Teil etwas körnig von Struktur, von hellerer Farbe, gleichsam dünner als das darunter liegende gleichmässig verkalkte Dentin, in dem auch kein I. D. zu finden ist.

Hier wie in den vorigen Präparaten liegen oberhalb des Schmelzes die regelmässige Reihe der hohen Ameloblasten und darüber die Zellen des Stratum intermedium sowie einzelne Schmelzpulpazellen.

N:o 13. 0.3— desselben Fetus wie oben, in gleicher Weise behandelt und im übrigen genau derselbe Befund wie bei dem vorigen Präparat.

N:o 14. 5 Fetalmonate alter Fetus, ♂.

Die Anlage —0.1 steckt noch tief in der Kinnschwulst; sie wird hervorpräpariert und in Kollolith eingebettet.

Die Krone hat ihre volle Länge noch nicht erreicht. Gemeinsame Stärke des Schmelzdentins 1/3 mm, auf der Lingualseite viel geringer. Dort hat sich nämlich erst im Mittelteil der Krone etwas Schmelz entwickelt, im Spitzenteil noch so gut wie gar nicht. Pulpa ausgedehnt, zell- und gefässreich. Oberhalb der Odontoblasten liegt die dentinogene Schicht, an welche sich das kugelförmig verkalkende Dentin anschliesst. Im Basalteil ist die Dentinentwicklung noch nicht über das kugelförmige Dentin hinausgekommen, aber weiter oben findet man schon eine starke, homogen verkalkte Zahnbeinschicht, die nur in ihrem an die

dentinogene Schicht angrenzenden Teil kugel- oder halbkugelförmige Gebilde enthält. Die Zahnbeinkanälchen verlaufen an der Schmelzdentingrenze, verzweigen sich etwas vorher in sehr zahlreiche feine Verästelungen, welche in die unter dem Schmelz nun schon deutlich sichtbare Körnerschicht ziehen. Sehr zahlreiche Odontoblastenfortsätze dringen jedoch auch durch die Körnerschicht hindurch und verlaufen, indem sie sich etwas nach der Wurzel zu wenden, eine kurze Strecke im Schmelz. In dem fertigen Dentin sieht man nirgends I. D.

N:o 15. 6 Fetalmonate alter Fetus, ♀. (Tafel II, Fig. 7.)

Die Anlage —0.1 liegt noch unter dem Schleimhautbindegewebe. Sie wird hervorpräpariert und in Kollolith eingebettet.

Die Krone hat ihre volle Länge noch nicht erreicht. Die gemeinsame Dicke des Schmelzdentins beträgt auf der Labialseite ca 0.5 mm; auf der Lingualseite ist sie infolge der schwachen Entwicklung des Schmelzes erheblich geringer. Die Pulpa ist ausgedehnt, zell- und gefässreich. Oberhalb der Odontoblasten erkennt man die dentinogene Schicht, auf welche das kugelförmige und zuletzt das fertig verkalkte Dentin folgt. Die Zahnbeinkanälchen teilen sich in sehr zahlreiche feine Ästchen auf, deren Enden in der unter dem Schmelz befindlichen Körnerschicht verlaufen. Eine sehr grosse Anzahl von Odontoblastenfortsätzen dringen auch durch die Körnerschicht in den Schmelz ein. In dem fertigen Dentin sieht man kein I. D.

N:o 16. 7 Fetalmonate alter Fetus, ♂. (Tafel II, Fig. 8.)

Zahnanlagen noch von der Mundschleimhaut bedeckt. Die Anlage —0.1 wird herauspräpariert und in Kollolith eingebettet.

Die Krone hat ihre volle Länge erreicht, und von der Wurzel ist ca 1 mm sichtbar. Die gemeinsame Stärke des Schmelzdentins macht auf der Labialseite ca 2/3 mm aus; auch hier ist sie auf der Lingualseite viel geringer, weil die Schmelzschicht dort sehr dünn ist. Die Pulpa ist immer noch sehr ausgedehnt, zell- und gefässreich. Auf die Odontoblasten folgt die dentinogene Schicht und oberhalb davon schliessen sich das kugelförmige und

das fertig verkalkte Dentin an. Die Dentinentwicklung im Wurzelteil ist erst im Beginn und das Dentin daselbst ausschliesslich kugelförmig. Eine Körnerschicht lässt sich darin nicht unterscheiden, wogegen eine solche im Kronenteil unterhalb des Schmelzes sichtbar ist. In diese Körnerschicht erstrecken sich auch die Endausläufer der Zahnbeinkanälchen. Sehr zahlreiche Odontoblastenfortsätze dringen auch hier bis in den Schmelz ein, gewöhnlich nur eine sehr kurze Strecke weit, aber manchmal auch bedeutend länger. Im fertigen Dentin sieht man kein I. D.

N:o 17. 8 Fetalmonate alter Fetus, ♀.

Die Spitzen der Zahnanlagen sind nach wie vor von der verdünnten Mundschleimhaut bedeckt. Die Zahnanlage —0.1 wird herauspräpariert und in Kollolith eingebettet.

Die Krone ist vollständig entwickelt, von der Wurzel 3—4 mm. Die Gesamtstärke des Schmelzdentins beträgt auf der Labialseite ca 1 mm; auf der Lingualseite ist sie viel geringer, denn dort ist sogar die Dentinschicht viel dünner als auf der Labialseite, und der Schmelz bildet zumal im Spitzenteil nur eine ganz dünne Schicht. Pulpa weiterhin ausgedehnt, zell- und gefässreich. Auf die Odontoblasten folgt die dünne dentinogene Schicht. Oberhalb davon erkennt man das kugelförmig verkalkende Dentin sowie die Schicht des fertig verkalkten Zahnbeins. Im oberen Ende des Wurzelteils ist schon der Anfang der Körnerschicht sichtbar. Im Kronenteil unter dem Schmelz befindet sich ebenfalls eine Körnerschicht. Die Zahnbeinkanälchen teilen sich unterhalb der Körnerschicht in zahlreiche Äste, und ihre letzten Enden erstrecken sich in die Körnerschicht hinein. Im Kronenteil dringen die Enden von Odontoblastenfortsätzen in grösserer Menge sogar ein kleines Stück in den Schmelz ein; einige ziehen auch noch weiter und endigen dort, indem sie sich entweder einfach verdünnen oder recht häufig auch kolbenförmig verdicken. Im Wurzelteil sieht man etwas unterhalb der Körnerschicht als unregelmässige rundliche Gebilde unverkalktes oder mangelhaft

verkalktes Dentin. In dem fertigen Kronendentin ist kein I. D. nachweisbar.

N:o 18. Neugeborenes Rind, ♂.

—0.1 gerade durch die Schleimhaut durchgebrochen, so dass die Spitze der Schneide sichtbar vorliegt. —0.1 wird herauspräpariert, wonach sagittale Längsschliffe daraus hergestellt werden.

Die Krone hat ihre volle Länge erreicht, und die Wurzel misst ca 5—6 mm. Gesamtstärke des Schmelzdentins auf der Labialseite ca 1 mm, auf der Lingualseite geringer. Die Pulpa ist noch sehr ausgedehnt. Oberhalb der dentinogenen Schicht kugelförmiges Dentin und daran anschliessend fertig verkalktes Dentin, das im Kronenteil, abgesehen von der Körnerschicht unter dem Schmelz, ganz homogen ist. Im Wurzelteil erblickt man ebenfalls eine Körnerschicht und ein wenig unterhalb davon eine gleichsam aus Riesenkörnern gebildete Zone unverkalkten Dentins, das im allgemeinen umso reichlicher wird, je tiefer man in den Wurzelteil eingeht. Darunter befinden sich auch längliche Gebilde aus unverkalktem Zahnbein, die sich fast durch das ganze Dentin erstrecken. Die Zahnbeinkanälchen verlaufen ununterbrochen bis in die Körnerschicht. Im Wurzelteil verzweigen sie sich sehr reichlich, im Kronenteil erst kurz vor der Körnerschicht etwas reichlicher. Massenhaft Odontoblastenfortsätze durchziehen die Körnerschicht und endigen im Schmelz.

N:o 19. 2 Wochen altes Rind, ♂.

Querschliffe von —0.1.

N:o 20. etwa 2 Wochen altes Rind, ♂.

Querschliffe von —0.1.

N:o 21. 2 Wochen altes Rind, ♂.

Querschliffe von —0.1.

N:o 22. 3 Wochen altes Rind, ♂. (Tafel III, Fig. 12.)

Querschliffe von —0.1.

N:o 23. 3 Wochen altes Rind, ♀.

Längsschliffe von —0.1 in der Labiolingualrichtung.

Die fünf obigen Zähne entsprechen ungefähr der gleichen Altersklasse und sind alle dadurch gekennzeichnet, dass ihre Schneiden schon durchgebrochen sind. Die Kronen haben beinahe ihr volles Ausmass erreicht, und von der Wurzel sind schon etwa 6—7 mm vorhanden. Die Gesamtstärke des Schmelzdentins auf der Labialseite des oberen Drittels der Krone beläuft sich auf 1—1.5 mm, auf der Lingualseite ist sie geringer. Alle diese Zähne enthalten sowohl im Kronen- wie im Wurzelteil eine Körnerschicht, in welche sich die zarten Endverästelungen erstrecken. Im Kronenteil verlaufen ausserdem viele Odontoblastenfortsätze über die Körnerschicht hinweg und dringen auch eine kurze Strecke in den Schmelz ein. In dem Dentin des Kronenteils findet sich kein I. D. In dem Zahnbein des Wurzelteils dagegen, vor allem in dessen unteren Abschnitten, sieht man ein wenig unterhalb der Körnerschicht unregelmässiges rundliches I. D. und auch längliche, fast durch das ganze Dentin verlaufende Gebilde aus unverkalktem Dentin, die sich bis in die dentinogene Schicht erstrecken und unmittelbar damit verbunden sind.

N:o 24. ca 2 Monate altes Rind, ♂ und

N:o 25. ca 2 Monate altes Rind, ♂.

Die Zähne — 0,1 werden extrahiert und labiolinguale Längsschliffe daraus hergestellt.

Makroskopisch bemerkt man an beiden Zähnen auf der Lingualseite eine leichte Abnutzung an der Spitze. Das Wurzelende ist noch sehr weit offen, Pulpahöhle und Wurzelkanal ausgedehnt.

Das Kronendentin ist vollständig und homogen verkalkt, eigentliches I. D. kann man nirgends darin entdecken. Nur unter dem Schmelz sieht man eine Körnerschicht, die in der Zahnhalsgegend schwächer wird, um sich im Wurzelteil, wieder gut entwickelt, bis an die Wurzelspitze der Zähne fortzusetzen. Im Wurzeldentin finden sich vom ersten Drittel nach abwärts, etwas unterhalb der Körnerschicht und durch normales Zahnbein von dieser getrennt, eine Menge unregelmässig geformte Gebiete unverkalkten Dentins, darunter auch längliche Gebilde, von denen einige in unmittel-

barem Zusammenhang mit der dentinogenen Schicht stehen. Im Wurzelteil sehen wir auch sehr reichlich kleines I. D. Die Zahnbeinkanälchen verlaufen ununterbrochen durch solche unverkalkten Gebiete hindurch in die Körnerschicht. Im Spitzenteil der Krone dringen viele Odontoblastenfortsätze über die Körnerschicht hinaus noch eine kurze Strecke in den Schmelz hinein.

N:o 26. 4 Monate altes Rind, ♂.

— 0.1 wird extrahiert. Nach dem Ausziehen des Zahnes wurde auf der Lingualseite der Wurzel eine 8 mm lange Kugel bemerkt, die fest mit der Wurzelhaut verwachsen war. Nach dem Aufschneiden der Kugel kam eine kleine, ganz weiche schleimige, ca 3 mm lange —1-Anlage zum Vorschein. Spitze der Krone von — 0,1 etwas abgenutzt. Wurzel intakt, völlig entwickelt. Öffnung der Wurzelspitze noch weit. Es werden labiolinguale Längsschliffe aus dem Zahn hergestellt. Abgesehen von der unter dem Schmelz gelegenen Körnerschicht ist das Kronendentin vollkommen homogen verkalkt, und I. D. kommt nicht darin vor. Im Wurzelteil findet sich auch eine Körnerschicht und in seinen zwei unteren Dritteln unregelmässig gestaltete und längliche Bezirke unverkalkten Dentins.

Die Zahnbeinkanälchen verlaufen sowohl im Kronen- wie im Wurzelteil nach der Körnerschicht. Im Kronenteil dringen viele Odontoblastenfortsätze auch eine kurze Strecke in den Schmelz ein und endigen dort, indem sie sich entweder kolbenförmig verdicken oder einfach dünner werden.

N:o 27. 5 Monate altes Rind, ♂.

0.1 wird extrahiert. Auch auf der Lingualseite seiner Wurzelspitze sieht man die an der Wurzelhaut festgewachsene Anlage des Ersatzzahnes in ihrem Säckchen. An der Spitze von — 0,1 gewahrt man eine Abnutzung, die Wurzel ist intakt. Mit Ausnahme der Körnerschicht ist das Kronendentin homogen verkalkt. I. D. ist nicht nachweisbar. Die Körnerschicht des Wurzelteils ist grobge körnt, und unterhalb derselben erstreckt sich eine Zone von unregelmässigen rundlichen Gebieten unverkalkten Dentins. Noch

mehr in der Tiefe erblickt man im Wurzeldentin zahlreiche Schräger'sche Linien, in welchen die Zahnbeinkanälchen einen scharfen Knick machen, und wo es so aussieht als ob die Grundsubstanz an diesen Stellen nicht vollständig verkalkt wäre (streifenförmige Verkalkung). Die zarten Endausläufer der Zahnbeinkanälchen erstrecken sich bis in die Körnerschicht, und im Kronenteil dringen manche sogar ein Stückchen in den Schmelz ein.

N:o 28. 6 Monate altes Rind, ♂.

— 0.1 wird extrahiert. Auf der Lingualseite seiner Wurzel bemerkt man die Anlage des Ersatzzahnes in ihrem Bindegewebssäckchen, das mit der Wurzelhaut des Milchzahnes fest verwachsen ist.

Spitze der Krone von — 0.1 abgenutzt, Wurzel intakt.

Sowohl im Kronen- als auch im Wurzelteil eine Körnerschicht unter dem Schmelz bzw. Zement. Im übrigen ist das Dentin des Kronenteils homogen verkalkt, und man kann nirgends I. D. darin nachweisen. Im Wurzelteil dagegen sieht man auf der Pulpaseite der Körnerschicht ganz kleine, mangelhaft verkalkte oder vollkommen unverkalkte Gebilde sowie Schräger'sche Linien, die auf Wurzelquerschliffen als Ringe erscheinen. Die Zahnbeinkanälchen verzweigen sich im Wurzelteil sehr reichlich und auch im Kronenteil kurz vor Erreichung der Körnerschicht ziemlich ausgibig. Ihre zarten Endverästelungen erstrecken sich bis in die Körnerschicht, und im Kronenteil dringen sie auch massenhaft eine kurze Strecke in den Schmelz ein.

N:o 29. Das an der Wurzel des vorigen Zahnes befindliche, ca 10 mm lange Bindegewebssäckchen wird geöffnet, und es kommt die 3.5 mm lange Zahnanlage 1 daraus zum Vorschein. Hiervon werden sagittale Gefrierschnitte angefertigt, aus denen man sieht, dass die Epithelzellen sich schon differenziert haben, aber Schmelz ist noch nicht vorhanden. Ganz an der Spitze der Krone sehen wir, dass die Dentinbildung gerade begonnen hat.

N:o 30. 8 Monate altes Rind, ♂.

— 0.1 wird extrahiert, wobei mit der Wurzel eine auf der Lingualseite ihres Spitzenteils festgewachsene, 12 mm lange fluk-

tuierende Bindegewebskugel entfernt wird, welche die Anlage von —1 enthält.

—0.1 am Schneidenteil abgenutzt; im Spitzenteil der Wurzel Resorptionen auf der Lingualseite.

Im Kronenteil unter dem Schmelz und im Wurzelteil unter dem Zement eine Körnerschicht, in welche sich die Endausläufer der sich reichlich verzweigenden Zahnbeinkanälchen erstrecken. Im Kronenteil finden sie sich hier und da, reichlicher an der Labialseite der Spitze und dringen auch in den Schmelz ein. Dentin des Kronenteils bis auf die Körnerschicht homogen verkalkt. I. D. nicht vorhanden. Im Wurzelteil unterhalb der Körnerschicht bemerkt man reichliche Mengen schlecht verkalkten oder gänzlich unverkalkten Dentins in sehr unregelmässig gestalteten Gebieten, hier und da auch im Bereich einiger Zahnbeinkanälchen, sich in deren Richtung erstreckende längliche unverkalkte Gebilde.

N:o 31. Der Spitzenteil der Wurzel von dem vorigen Zahn wurde in Kollolith eingebettet. Hieraus wurden Längsschliffe hergestellt.

Auf der Lingualfläche der Wurzel, an der Stelle, wo die Bindegewebskugel daran festgewachsen ist, bemerkt man, dass der Zement in seiner Gesamtheit und der am meisten periphere Teil des Dentins resorbiert sind. Im Zahnbein sieht man an der betreffenden Stelle grosse Resorptionslakunen, Osteoklasten und in der Wand des Bindegewebssäckchens und zwischen dieser und der Milchzahnwurzel zahlreiche Blutgefässe und Granulationsgewebe. Ein ähnliches ausgedehntes Gefässnetz bestand auch auf den anderen Seiten des Säckchens zwischen letzteren und dem Knochen des Processus alveolaris. Dieser Knochen wies auch eine dem Säckchen entsprechende Resorptionshöhlung auf. Die Oberfläche des Säckchens und die Resorptionshöhlung sind wegen der reichlich darin enthaltenen Gefässe und Granulationsgewebe, die beim Extrahieren zerreissen, sehr blutig.

Im Innern des Bindegewebssäckchens erblickt man die Zahnanlage —1 mit vollständig entwickelter Glockenform. Die Epithel

zellen haben sich zu einem inneren und äusseren Schmelzepithel differenziert. Ferner sieht man die niedrigen Zellen des Stratum intermedium in mehreren Schichten, sowie oberhalb derselben die sternförmigen Zellen der sehr ausgedehnten Schmelzpulpa, deren Spitzen sich zu einem weitmaschigen Netz vereinigen. Jenseits der Ameloblasten, im Bindegewebe fangen die peripheren Zellen der Papille gerade an, sich zu Odontoblasten zu differenzieren. Die Bildung von Hartsubstanz hat noch nicht begonnen. Im ganzen genommen, sind die 1-Anlage und das sie umhüllende Bindegewebssäckchen der —1-Anlage von N:o 29 an Grösse überlegen, aber in der Differenzierung der Zellen ist die erstere noch nicht so weit fortgeschritten wie die letztere. Dies kann sehr wohl von einer individuellen Entwicklungsverschiedenheit herrühren, mit grösserer Wahrscheinlichkeit aber von dem ungleichen Entwicklungsverlauf bei verschiedenen Rassen.

N:o 32 und 33. 9 Monate alte Rinder, ♂.

Bei beiden Tieren wird —0.1 extrahiert. Von dem Zahn N:o 32 werden Längs-, von dem Zahn N:o 33 Querschliffe angefertigt. Beiden ist gemeinsam, dass die Spitze der Krone etwas abgenutzt ist und die Lingualfläche der Wurzel eine leichte Resorption aufweist. Abgesehen von der Körnerschicht unterhalb des Schmelzes ist das Kronendentin ganz homogen verkalkt, und demgemäss kommt kein I. D. darin vor. Der Wurzelteil enthält ebenfalls eine Körnerschicht; im übrigen ist auch seine obere Partie gut verkalkt, aber in den tieferen Teilen kommen ähnliche unverkalkte Gebilde vor wie in den vorigen Zähnen. Die Zahnbeinkanälchen verlaufen mit zahlreichen feinen Verzweigungen in die Körnerschicht. Im Kronenteil dringen sie, indem sie sich an der Schmelzdentingrenze etwas apikal wenden und mit den Prismen kreuzen, stellenweise sogar eine kurze Strecke in den Schmelz ein.

N:o 34. 10 Monate altes Rind, ♂.

—0.1 wird herauspräpariert. An seiner Wurzel befindet sich die mit der Lingualseite der Wurzelhaut fest verwachsene Anlage des Ersatzzahnes mit ihrem Säckchen. Am Spitzenteil des Säckchens

ist indessen das Bindegewebe so schwach, dass es zerreisst und die Anlage von —1 herauskommt.

Spitze der Krone von —0.1 schon ziemlich abgenutzt. Zement und ein Teil des Dentins auf der Lingualseite im unteren Teil der Wurzel resorbiert. Unter dem Schmelz eine Körnerschicht; Kronendentin im übrigen gut verkalkt und kein I. D. darin sichtbar. Die Zahnbeinkanälchen erstrecken sich im Kronenteil bis an die Schmelzdentingrenze, und Odontoblastenfortsätze dringen auch in den Schmelz ein. Im Wurzelteil sieht man eine Körnerschicht und unmittelbar daneben nach der Pulpa zu grössere und kleinere unregelmässige rundliche Interglobularbezirke und auch längliche Gebilde aus unverkalktem Dentin, vornehmlich in den unteren Teilen der Wurzel. Die zahlreichen Verzweigungen der Zahnbeinkanälchen im Wurzelteil sind sehr deutlich zu erkennen, und die sie umgebende Grundsubstanz ist auch mangelhaft verkalkt. Die letzten Ausläufer der Zahnbeinkanälchen erstrecken sich bis in die Körnerschicht und an die Schmelzdentingrenze.

N:o 35. (Tafel III, Fig. 9.) Länge der —1-Anlage von dem vorigen Rinde 9.5 mm, Breite 10 mm, Dicke 3 mm. Nach dem Einbetten in Kollolith werden Längsschliffe davon hergestellt.

Gesamtstärke des Schmelzdentins ca 1/4 mm an der allein schon ausgebildeten Schneide der Anlage. In den unteren Teilen findet man noch kein Dentin, ebensowenig Schmelz; nur das innere Schmelzepithel ist dort zu sehen, das der künftigen Krone die Form verleiht, und auf dessen Innenseite in den oberen Teilen schon differenzierte Odontoblasten vorliegen, während die Zellen in den untersten Teilen noch dabei sind, sich zu differenzieren. Ganz an der Spitze erkennt man unter dem Schmelz in dem Zahnbein bereits eine Körnerschicht, und die am meisten zentral gelegenen Körner sind sehr weitmaschig, wie ganz kleines I. D. Die untersten Teile des Dentins nach der Wurzel zu bestehen ganz und gar aus kugelförmig verkalkendem Dentin, wie man es auch in dem zunächst an die dentinogene Schicht angrenzenden Teil erblickt.

Die Zahnbeinkanälchen verlaufen an der Schmelzdentingrenze, und hier und da sieht man ihre Endausläufer auch in den Schmelz eindringen. Schmelzdentingrenze gerade, nicht wellenförmig.

N:o 36. 16 Monate altes Rind, ♀.

—0.1 wird extrahiert. Längsschliffe. Spitzenteil des Zahnes abgenutzt und Lingualseite des unteren Teils der Wurzel beinahe bis zur Mitte des Dentins resorbiert. Im Kronenteil unter dem Schmelz und im Wurzelteil unter dem Zement eine Körnerschicht, in die sich die Endausläufer der Zahnbeinkanälchen erstrecken. Im Kronenteil sieht man massenhaft Odontoblastenfortsätze, die auch ein wenig in den Schmelz eingedrungen sind und dort endigen, indem sie sich entweder einfach verdünnen oder kolbenförmig verdicken. Der Kronenteil ist, abgesehen von der Körnerschicht, vollkommen homogen verkalkt; im mittleren Teil der Wurzel etwas unterhalb der Körnerschicht rundliches I. D., auf dessen Zentralseite man wiederum eine grosse Anzahl Verzweigungen von Dentinkanälchen erblickt.

N:o 37. Die —1-Anlage des vorigen Rindes liegt auf der Lingualseite der Milchzahnwurzel in ihrem Säckchen, welches an der Wurzelhaut des Milchzahnes festgewachsen ist. Der Knochen des Processus alveolaris weist eine dem Säckchen entsprechende Resorptionshöhlung auf, und der obere Teil des Säckchens ist sehr blutig. Schon beim Ausziehen von —0.1 ist das Säckchen zerrissen und die —1-Anlage zum Vorschein gekommen. Sie ist 12.5 mm lang, 14 mm breit und 3 mm dick. Die Anlage wird in Kollolith eingebettet, wonach sagittale Längsschliffe daraus angefertigt werden.

Die Krone hat ihre volle Länge noch nicht ganz erreicht. Die Gesamtstärke des Schmelzdentins beträgt auf der Labialseite der Spitze reichlich 1/2 mm.

Unterhalb des Schmelzes gewahrt man die Körnerschicht und auf ihrer Zentralseite massenhaft zarte Verzweigungen von Dentinkanälchen. Das Dentin selbst ist an dieser Stelle mangelhaft verkalkt, entsprechend den bei N:o 35 in dieser Gegend sicht-

baren weitmaschigen Körner. In dem der Wurzel zugekehrten Teil befindet sich das Zahnbein grösstenteils im Zustand der kugelförmigen Verkalkung, was auch für das zunächst an den dentinogenen Teil angrenzende Dentin zutrifft. Die Odontoblasten sind in einer einschichtigen Reihe angeordnet. Die Pulpa ist ausgedehnt, zell- und gefässreich.

N:o 38. 18 Monate altes Rind, ♂.

—0.1 wird extrahiert. Es werden sagittale Längsschliffe daraus hergestellt.

Schneide des Zahnes abgenutzt, auf der Lingualfläche der Wurzel Resorptionen.

Im Kronenteil unter dem Schmelz und im Wurzelteil unter dem Zement eine Körnerschicht, die im Wurzelteil gröber gekörnt ist als im Kronenteil. Im Kronenteil findet sich kein eigentliches I. D. und, von einigen Konturlinien abgesehen, ist er homogen verkalkt. Im mittleren Teil des Wurzeldentins sieht man sog. streifenförmige Verkalkung des Zahnbeins, das im Bilde als sog. Liesegang'sche Streifen erscheint. Zwischen dieser Gegend und der Körnerschicht verzweigen sich die Dentinkanälchen sehr ausgiebig, und das ganze Dentin ist auf diesem Gebiet von unzähligen kleinen I. D.-Nestern erfüllt. Auch lassen sich solche Konturlinien konstatieren, deren oberster Teil durch die Biegung der Dentinkanälchen bedingt ist, während ihr Wurzelteil von kleinen Interglobularbezirken gebildet wird. Die Endausläufer der Zahnbeinkanälchen erstrecken sich im Wurzelteil in die Körnerschicht bis ganz dicht an die Zementdentingrenze, im Kronenteil bis an die Schmelzdentingrenze, und man erkennt sehr zahlreiche dünne oder kolbenförmige Enden von Odontoblastenfortsätzen, die auch ein wenig in den Schmelz eingedrungen sind.

N:o 39. Die —1-Anlage des vorigen Rindes liegt auf der Lingualmesialseite der Milchzahnwurzel und hat beim Wachsen die Wurzel des Milchzahnes lateral und nach vorn verschoben. Die Stellung der Zahnanlage ist derartig, dass die mesiale Seite der Krone labial und ihre distale Seite lingual liegt, jedoch nicht

ganz direkt labiolingual, sondern ein wenig schräg mesiodistal. Ohne diese schräge Stellung würde die breite Anlage in dem noch kleinen Kiefer keinen Platz haben. Die Anlage wird extrahiert. Länge derselben 23 mm, Breite 15 mm, Dicke 8 mm Nach dem Einbetten in Kollolith werden sagittale Längsschliffe daraus hergestellt.

Die Krone hat soeben ihre volle Länge erreicht. Die Gesamtstärke des Schmelzdentins macht auf der Labialseite des Spitzenteils 1.5 mm aus. Pulpa ausgedehnt, zell- und gefässreich. Auf die Odontoblasten folgt eine dünne dentinogene Schicht und peripher davon etwas kugelförmiges Dentin und zwar umso reichlicher, je tiefer man nach der Wurzel zu vordringt. Der Endteil besteht ausschliesslich aus kugelförmigem Dentin. Im fertigen Zahnbein findet sich kein I. D., aber unter dem Schmelz ist deutlich eine Körnerschicht zu erkennen, in welche sich die Endausläufer der Zahnbeinkanälchen erstrecken. Im Spitzenteil dringen zahlreiche Odontoblastenfortsätze ein wenig in den Schmelz ein, wo sie gewöhnlich endigen, indem sie sich kolbenförmig verdicken, teilweise aber auch einfach dünner werden.

N:o 40, 20 Monate altes Rind, ♂.

Milchzähne noch sämtlich erhalten. Sie sind sehr abgenutzt und ihre Kronen weit auseinander gerückt, so dass Lücken zwischen ihnen bleiben. Dies beruht teilweise darauf, dass der breitere Spitzenteil abgenutzt ist, aber noch mehr darauf, dass der Kieferbogen selbst sich verbreitert hat. Im Wurzelteil der Zähne erblickt man den festgefügten Anfang des zukünftigen Processus alveolaris, wogegen der Processus alveolaris der Milchzähne durch die wachsenden Anlagen der Ersatzzähne resorbiert, geschwächt und verdünnt ist.

—0.1 wird extrahiert. Es werden sagittale Längsschliffe davon hergestellt. Auf der Lingualfläche der Wurzel Resorptionen.

Sowohl im Kronen- wie im Wurzelteil befindet sich eine Körnerschicht, in der zahlreiche Endverzweigungen der Zahnbeinkanälchen endigen. Im Kronenteil dringen hier und da Odontoblastenfort-

sätze auch in den Schmelz ein, wo sowohl dünner werdende als kolbenförmige Enden erkennbar sind. Bis auf die Körnerschicht ist das Kronendentin vollständig homogen verkalkt. Im Wurzelteil sieht man im unmittelbaren Anschluss an die Körnerschicht nach der Pulpa zu unregelmässig gestaltete und rundliche Gebilde unverkalkten Dentins, grosse Interglobularbezirke, und im Endabschnitt der Wurzel kommt I. D. in Form von zahlreichen kreisförmigen Linien vor, so dass dieser ganze Teil des Zahnbeins eine gleichsam areoläre Struktur erhält.

N:o 41. (Tafel III, Fig. 10.) Die Zahnanlage —1 des vorigen Rindes sitzt gedreht auf der Lingualseite der Milchzahnwurzel, so dass die Mesialseite der Krone labial, ihre Distalseite lingual liegt, doch etwas mehr mesiodistal gewendet als in N:o 39.

Länge der Zahnanlage 25 mm, Breite 15 mm, Dicke 7 mm.

Die Krone hat ihre volle Länge erreicht, und von der Wurzel sind bereits 2 mm entwickelt. Gesamtstärke des Schmelzdentins 1.5 mm. Pulpa ausgedehnt, zell- und gefässreich. Das an den dentinogenen Teil grenzende Zahnbein kugelförmig, und das ganze Dentin des Wurzelteils noch kugelförmig und schwach verkalkt. Sowohl im Kronen- wie im Wurzelteil eine so deutliche Körnerschicht, dass die einzelnen Körner, abgesehen von ihrer Grösse, nach Form und Bau ganz ähnlich wie das eigentliche I. D. erscheinen, das in dem Zahnbein nicht vorkommt. Die Zahnbeinkanälchen verlaufen in der Körnerschicht, in deren Bereich sie sich besonders ausgiebig verzweigen; an vielen Stellen sieht man sie durch die Körner verlaufen und im Kronenteil auch eine kurze Strecke in den Schmelz eindringen.

N:o 42. 24 Monate altes Rind, ♂.

Sämtliche Milchzähne sind noch erhalten, aber sie sind abgenutzt und stehen weit auseinander. —0.1 wird extrahiert. Hieraus werden sagittale Längsschliffe hergestellt. Der Spitzenteil des Zahnes ist dermassen abgenutzt, dass wenigstens 1/4 von der Länge der Krone verschwunden ist. Auf der Lingualseite der Wurzel eine sich bis zur halben Länge der Wurzel erstreckende

Resorption, die auch das Dentin auf jener Seite etwa zur Hälfte seiner Dicke zerstört hat. Unter dem Schmelz und dem Zement findet sich je eine Körnerschicht, in welche sich die Endausläufer der Dentinkanälchen erstrecken. Im Kronenteil ziehen ausserdem sehr viele Odontoblastenfortsätze über die Körnerschicht hin und dringen eine kurze Strecke in den Schmelz ein, wo ihre sich verjüngenden Spitzen und kolbenförmig verdickten Enden zu sehen sind. Die Krone und auch der Anfangsteil des Wurzeldentins sind frei von I. D., aber in den unteren Teilen finden sich unmittelbar unterhalb der Körnerschicht rundliches I. D. und in Richtung der Zahnbeinkanälchen verlaufende längliche Gebilde unverkalkten Dentins. Auch in der Umgebung der zahlreichen kleinen Ausläufer der Dentinkanälchen herum ist das Zahnbein mangelhaft verkalkt. Auf der Lingualseite der Wurzel finden sich grosse Resorptionslakunen im Dentin.

N:o 43. Die —1-Anlage von dem vorigen Rinde liegt gedreht auf der Mesiolingualseite der Wurzel, die Mesialseite labial und die Distalseite lingual. Länge der Anlage 35.5 mm, Kronenlänge 23.5 mm, -breite 17 mm, -dicke 9 mm.

Die Krone hat ihre volle Länge erreicht, die Wurzel ungefähr ein Drittel ihres Masses. Auf der Lingualseite liegt auf dem dünnen Schmelz eine bis an die Spitze der Krone reichende Zementschicht. Im Schmelz, zumal auf dessen Labialseite, sieht man Retzius'sche Streifen. Sowohl im Kronen- wie im Wurzelteil eine Körnerschicht, in welche sich die Endausläufer der Zahnbeinkanälchen erstrecken. Im Kronenteil dringen ferner eine ziemliche Menge Odontoblastenfortsätze ein wenig in den Schmelz ein und endigen dort, indem sie sich entweder einfach verdünnen oder meistens kolbenförmig verdicken. Im Wurzelteil erkennt man auf der peripheren Seite der dentinogenen Schicht etwas kugelförmiges Dentin und kleine Interglobularbezirke.

N:o 44. 26 Monate altes Rind, ♂.

Milchzähne noch erhalten, abgenutzt und auseinander stehend.

—0.1 wird extrahiert. Hieraus werden sagittale Längsschliffe hergestellt.

Sowohl unter dem Schmelz als auch unter dem Zement findet sich eine Körnerschicht, die besonders im Wurzelteil sehr mächtig ist. Die zarten Endausläufer der Zahnbeinkanälchen erstrecken sich bis in diese Körnerschichten, und im Kronenteil ziehen überdies viele Odontoblastenfortsätze eine kurze Strecke in den Schmelz hinein, um daselbst entweder dünner werdend oder kolbenförmig verdickt zu endigen. Im Kronenteil ist kein eigentliches I. D. zu bemerken, aber im Wurzelteil erkennt man auf der Zentralseite der Körnerschicht rundliches I. D. und sehr zahlreiche schmale, quer verlaufende Bezirke unverkalkten Gewebes. Auf der Lingualseite der Wurzel weist das Dentin grosse Resorptionslakunen auf.

N:o 45. —1-Anlage von dem vorigen Rinde. Sie verschiebt beim Wachsen die Wurzel von —0.1 lateral und nach vorn. Die Krone der Anlage steht gedreht, so dass ihre mesiale Seite labial und ihre distale Seite lingual liegt, jedoch schon viel mehr mesiodistal gedreht als bei N:o 43. Länge der Anlage 36 mm, Kronenlänge 23.5 mm, -breite 17.8 mm, -dicke 10.3 mm. Krone zu ihrem vollem Ausmass entwickelt, von der Wurzel beinahe die Hälfte. Auf der ganzen Lingualseite bis zur Kronenspitze eine dünne Zementschicht. Im Schmelz erblickt man Retzius'sche Streifen. Sowohl im Kronen- wie im Wurzelteil eine Körnerschicht direkt unterhalb des Schmelzes bzw. Zementes. Die dünnen Endausläufer der Dentinkanälchen erstrecken sich bis in diese Körnerschicht, und im Kronenteil ziehen sehr viele auch darüber hinaus und dringen eine kurze Strecke in den Schmelz ein. Im Wurzelteil, in dem unmittelbar an die dentinogene Schicht angrenzenden Abschnitt finden sich kugelförmige Gebilde und kleine I. D.-Bezirke. In dem mittleren Drittel des Wurzeldentins finden sich einige Zellen und Zellreste.

N:o 46. 28 Monate altes, Rind, ♂.

Milchzähne sehr abgenutzt und weitläufig stehend. Ihre Pro-

cessus alveolares erheblich verdünnt und abgeschwächt. —0.1 wird extrahiert. Längsschliffe. Der Spitzenteil der Krone ist so abgenutzt, dass die Pulpa beinahe blossläge, wenn sich nicht sekundäres Dentin gebildet hätte. Lingualseite der Wurzel fast zur Hälfte resorbiert. Auf sagittalen Längsschliffen bemerkt man sowohl im Kronen- wie im Wurzelteil eine Körnerschicht, in welche sich die Endausläufer der Zahnkanälchen erstrecken. Im Kronenteil dringen letztere massenhaft auch eine kurze Strecke in den Schmelz ein. Im Kronenteil kann man kein I. D. entdecken, aber im Wurzelteil unterhalb der Körnerschicht sieht man unregelmässige Gebilde unverkalkten Dentins und im Endabschnitt der Wurzel bietet das Dentin sog. areoläre Struktur dar.

N:o 47. Die Zahnanlage —1 des vorigen Rindes liegt auf der Lingualseite der Milchzahnwurzel in einer ähnlichen gedrehten Stellung wie bei N:o 45. Länge der Zahnanlage 38 mm, Kronenlänge 24.5 mm, -breite 18.25 mm und -dicke 10.3 mm.

Krone vollständig entwickelt, von der Wurzel reiclich die Hälfte. Der dünne Schmelz auf der Lingualseite der Krone von Zement bedeckt. Die Endverzweigungen der Dentinkanälchen erstrecken sich sowohl im Kronen- wie im Wurzelteil in die Körnerschicht. In der Kronenschicht dringen ferner viele Odontoblastenfortsätze ein Stückchen in den Schmelz ein, wo sie einfach dünner werdend oder kolbenförmig verdickt endigen. Im Endteil der Wurzel, in dem an die dentinogene Schicht grenzenden Dentin bemerkt man etwas kugelförmiges Dentin und kleine I. D.-Bezirke.

N:o 48. 30 Monate altes Rind, ♂. (Tafel I, Fig. 1 und 3.)

1— und —1 sind gerade im Durchbrechen begriffen, ihre Kronen sind schon zur Hälfte zum Vorschein gekommen. Sie stehen immer noch etwas schief, so dass die Mesialseite ein wenig labial und die Distalseite lingual gerichtet ist. Die medialen Milchschneidezähne sind ausgefallen, aber die übrigen Milchzähne sind noch erhalten. Sie sind sehr abgenutzt und zwischen ihnen bestehen keine Lücken mehr, denn die sich immer weiter hervorschieben-

den und in die Richtung des Zahnbogens drehenden, breiten medialen Schneidezähne haben sie zusammengedrängt. (Tafel. I, Fig. 1.)

Die Krone von —1 zu vollem Ausmass entwickelt, die Wurzel noch nicht ganz fertig. Pulpahöhle und Wurzelkanal sehr weit. Wie stets bei Rinderzähnen ist der Schmelz auf der Lingualseite sehr dünn und wird nach der Spitze zu immer dünner. Auf diesem Schmelz gewahrt man eine sich bis an die Kronenspitze erstreckende Zementschicht. Auch an der Labialseite findet sich eine ganz dünne Zementschicht auf dem Schmelz bis an die Stelle, wo die Krone noch nicht durchgebrochen ist. Unter dem Schmelz erkennt man eine besonders schön entwickelte Körnerschicht, in welcher die Zahnbeinkanälchen endigen, während einige Odontoblastenfortsätze ein wenig in den Schmelz eindringen. Schmelzdentingrenze ist hier wie auch bei der vorigen Zahnanlage bogenförmig. Im Wurzelteil erstrecken sich die Endausläufer der Dentinkanälchen ebenfalls in die dort unter dem Zement befindliche Körnerschicht. I. D. nicht nachgewiesen.

N:o 49. 36 Monate altes Rind, ♂.

2—, 1—, —1 und —2 sind durchgebrochen, die medialen Schneidezähne schon ganz vollständig. 0.2—, 0.1—, —0.1 und —0.2 sind ausgefallen, die übrigen Milchzähne noch erhalten, aber sehr abgenutzt.

In der Kronenspitze des Zahnes —1 sind schon leichte Anzeichen von Abnutzung. Auf der Labialseite ist der den Schmelz einhüllende Zement schon ganz abgenutzt. Sowohl im Kronen- wie im Wurzelteil sieht man eine Körnerschicht, in welche sich die zahlreichen feinen Endausläufer der Zahnbeinkanälchen erstrecken. Im Kronenteil dringen eine Menge Odontoblastenfortsätze ein wenig in den Schmelz ein. Im Kronenteil sieht man sonst kein eigentliches I. D., aber im Endabschnitt der Wurzel finden sich längliche Gebilde aus schwach verkalktem Dentin sowie ganz kleine Interglobularbezirke.

N:o 50. 42 Monate altes Rind, ♂.

Sämtliche Milchschneidezähne schon durch Ersatzzähne ersetzt —1 wird extrahiert und erweist sich als ein vollständig und gut entwickelter kräftiger Zahn. Pulpahöhle und Wurzelkanal sind noch ziemlich weit. Sowohl unter dem Schmelz als unter dem Zement bemerkt man eine mächtige und besonders deutlich entwickelte Körnerschicht, die jedoch in der Zahnhalsgegend etwas schwächer hervortritt, ein Umstand, der sich auch bei den vorigen Zähnen und Zahnanlagen darbietet. Die Zahnbeinkanälchen verzweigen sich, nachdem sie in die Körnerschicht gelangt sind, in zahlreiche feine Ästchen. Im Kronenteil dringt ein Teil derselben über die Körnerschicht hinaus eine kurze Strecke in den Schmelz ein. Eigentliches I. D. kommt im ganzen Kronendentin nicht vor, ebensowenig in der oberen Hälfte der Wurzel. Erst im Endabschnitt der Wurzel treten schichtweise, entsprechend der lamellaren Ablagerung des Dentins, ganz kleine Interglobularbezirke in reicher Zahl auf.

Ausserdem untersuchte ich der Klarheit und Kontrolle halber noch 9 verschiedene Schneidezähne von ausgewachsenen Tieren.

N:o 51.1— von demselben Rinde wie in N:o 50. Bei der Untersuchung dieses Zahnes ergeben sich genau die gleichen Umstände wie bei —1. Auf den Querschliffen der Wurzel bemerkt man, dass das I. D., das auf den Längsschliffen von —1 schichtweise in der Längsrichtung angeordnet erscheint, hier Ringe um die Pulpa bildet und demnach auf allen Seiten der Wurzel vorhanden ist.

N:o 52. —1 von einem älteren Rind, ♀. (Tafel III, Fig. 11.)

Der Zahn ist abgenutzt, in der Umgebung der Pulpa findet sich irreguläres Dentin. Im Schmelz erblickt man Retzius'sche Streifen. I. D. kann im Dentin nicht nachgewiesen werden, aber der periphere Teil des Zahnbeins wird von einer Körnerschicht gebildet, die sich von der Zahnschneide bis zur Wurzelspitze erstreckt. Darin endigen auch die zarten Endausläufer der sich im peripheren Teil reichlich verzweigenden Zahnkanälchen, von denen einige im Kronenteil auch eine kurze Strecke in den Schmelz eindringen

N:o 53. 2— von einem ausgewachsenen Rind, ♀.

Eigentliches I. D. lässt sich nicht feststellen, aber unmittelbar zentral von Schmelz und Zement sieht man eine Körnerschicht, die sich als breite Zone von der Zahn- bis zur Wurzelspitze fortsetzt. Die Körner im Kronenteil sind ziemlich gross, verschieden gestaltet und stehen sehr oft an den Spitzen miteinander in Zusammenhang. Die Zahnbeinkanälchen verzweigen sich im Gebiet der Körnerschicht in zahlreiche feine Ausläufer, die man an vielen Stellen durch die Körner und stellenweise sogar durch die ganze Körnerschicht verlaufen und ganz dünn unter dem Schmelz endigen sieht. Bisweilen dringen sie auch eine kurze Strecke in den Schmelz selbst ein, wo man ihre sich verdünnenden und gelegentlich auch an ihren Enden verdickten Endausläufer erblickt. In der Gegend des Zahnhalses ist die Körnerschicht bedeutend schwächer, aber im Wurzelteil wieder besonders mächtig und so dicht, dass es schwer ist, Einzelheiten darin zu unterscheiden. Auffallend ist jedoch die reichliche Verzweigung der Zahnbeinkanälchen schon vor dem Eintritt in die Körnerschicht.

N:o 54. 2—.

N:o 55. —2.

N:o 56. —3.

N:o 57. 3—.

Die vier letzteren sind sämtlich vollständig entwickelte Kuhschneidezähne, an denen ich im allgemeinen mit den in N:o 53 dargestellten übereinstimmende Wahrnehmungen und Beobachtungen gemacht habe.

N:o 58. 2—.

N:o 59. —2.

Beide Zähne von demselben ca 4-jährigen Rind, ♂. 2— wurde quer geschliffen, von —2 wurden sagittale Längsschliffe hergestellt. An den Längs- wie an den Querschliffen macht man im grossen Ganzen die gleichen Wahrnehmungen. Sowohl im Kronen- wie im Wurzelteil erblickt man eine breite Körnerschichtzone, in welcher die zahlreichen feinen Verästelungen der Zahnbein-

kanälchen verlaufen. Im Kronenteil dringen viele durch die Körnerschicht hindurch und endigen, nachdem sie ihre Richtung ein wenig apikal verändert haben, im Schmelz meistens unter kolbenförmiger Verdickung, aber auch als dünner werdende Ausläufer. Im Kronendentin, etwas peripher von der Pulpa, sieht man streifenförmig verkalkendes Dentin. Im Endabschnitt der Wurzel ein wenig zentralwärts von der Körnerschicht erblickt man I.-D. und auch querlaufende schmale Gebilde aus unverkalktem Gewebe.

B. Zusammenfassung der Untersuchungsergebnisse für die Zähne der Rinder.

In diesem Teil meiner Arbeit habe ich der Entwicklung mehr Aufmerksamkeit zuwenden können, denn wegen der verhältnismässig leichten Zugänglichkeit des Materials ist es mir möglich gewesen, einen bestimmten Zahn als Untersuchungsgegenstand auszuwählen, wie im Vorliegenden den linken ersten Vorderzahn des Unterkiefers, und dessen Entwicklung genau zu verfolgen.

Ferner habe ich in diesem Zusammenhang die Milch- und die Ersatzzähne gemeinsam behandelt. Dies darum, weil die Beschaffenheit des Materials es mir ermöglicht hat, in demselben Kiefer gleich auch die entsprechende Ersatzzahnanlage zu untersuchen, wodurch sich m. E. auch der Vergleich mit der vorhergehenden Altersklasse am bequemsten gestaltete.

Deswegen und weil im histologischen Bau der Milch- und der Ersatzzähne des Rindes keine auffälligeren Unterschiede bestehen, habe ich auch die diesbezüglichen Untersuchungsresultate einer gemeinschaftlichen Besprechung unterzogen.

Die Fälle N:o 1—9 stellen, beginnend mit dem 9 Fetalwochen alten Fetus bis zu dem dicht vor der Geburt stehenden Fetus, die während dieser Zeit in raschem Tempo erfolgende Entwicklung des Zahnes von der Kappenbildung bis zum Durchbruch des Zahnes dar. Die dabei sowohl in der Anlage selbst als in deren Umgebung stattfindenden Veränderungen gehen m. E. aus

den Angaben in meiner Kasuistik hervor. Auf Einzelheiten komme ich noch im Zusammenhang mit der Besprechung des Ersatzzahnes zurück.

Die Fälle von N:o 28 ab erläutern die Entwicklung und den Durchbruch des Ersatzzahnes sowie die Resorption der Wurzel des entsprechenden Milchzahnes, angefangen von dem 6 Monate alten Individuum. In diesem ersten Falle hat allerdings die Resorption die Wurzel des entsprechenden Milchzahnes noch nicht betroffen, und häufig kommt auch schon früher beim Extrahieren des mittleren Schneidezahnes die Ersatzzahnanlage nebst ihrem Säckchen zugleich mit der Milchzahnwurzel zum Vorschein. Am besten und eingehendsten kann man den Vorgang in Fall N:o 31 verfolgen, wo sich die Ersatzzahnanlage gerade in einem solchen Entwicklungsstadium befindet, dass man die Anlage, die Wurzel des Milchzahnes und den Processus alveolaris noch als ganzes untersuchen kann.

Bei Betrachtung des Säckchens bemerkt man auf seiner Oberfläche schon makroskopisch grosse Blutgefässe, die sich zu einem feinen Netzwerk verästeln. Wenn man die Anlage aus einem frischen Kiefer extrahiert, ist ihre ganze Umgebung sehr blutreich und zeigt auch ein helles Granulationsgewebe. An dem Processus alveolaris bemerkt man eine dem Säckchen entsprechende Resorptionshöhle, die sich beim Wachsen der Anlage dauernd vergrössert, und bald greift auch die Resorption auf die Wurzel des entsprechenden Milchzahnes über. Das gerade das Wachstum des Ersatzzahnes die Resorption der Milchzahnwurzel verursacht, geht auch daraus hervor, dass die Resorption zunächst an demjenigen Teile der Wurzel einsetzt, den die Anlage zuerst berührt, nämlich z. B. bei den Schneidezähnen auf der Lingualfläche etwas oberhalb der Spitze, wo sich die der Anlage entsprechende Höhle, um einen Ausdruck von v. Metnitz zu gebrauchen, zuerst „usuriert“. Das Loch vergrössert sich in dem Masse, wie der Ersatzzahn wächst, und der durch dessen Wachstum bewirkte Anstoss ist deutlich z. B. in dem Fall N:o 39 erkennbar. Die eigentliche

Resorption wird von grossen Riesenzellen (Fall N:o 31), den von Kölliker so genannten Osteoklasten besorgt, die auch Tomes schon wahrgenommen hatte, und begünstigt durch die weiche wuchernde Granulation, welche man stets in der Umgebung der Anlage antrifft. Den feineren Verlauf des Auflösungsprozesses haben mehrere Autoren untersucht. So nimmt ja Baume (1885) an, dass das Blutserum als das die Auflö ung des Knochens verursachende chemische Agens fungiert, Schaffer (1922) meint, dass die Kalkzellen des Knochens durch die im Blut enthaltene Kohlensäure aufgelöst würden, und dass das Einschmelzen des auf diese Art dekalzinierten organischen Gewebes durch die phagozytäre Tätigkeit des Zellprotoplasmas zustande komme.

Auch früher schon, deutlicher jedoch erst in den Fällen N:o 38—39, können wir den Durchbruchsmechanismus des Ersatzzahnes verfolgen. Beim Wachsen des Zahnes organisiert sich das innere Schmelzepithel — der eigentliche Bildner der äusseren Zahnkonturen, wie v. Brunn (1886 und 1887) nachgewiesen hat, — schon von Anfang an in der Weise, dass die Kronenform erkennbar ist. Die Zellen im Innern der Papille vermehren sich, und die Anlage vergrössert sich, aber sobald die Hartsubstanzbildung in der Spitze einsetzt, ist auch schon ungefähr die Grösse der Spitze und später der Krone erreicht. Ein Wachstum nach aussen erfolgt nur insofern, als der Schmelz an Stärke zunimmt, aber das Dickenwachstum des Dentins findet auf Kosten der Pulpa statt. In gleicher Weise hat auch Fleischmann (1910) die Sache erklärt. Der Schmelz, dessen Bildung nach der heutigen Auffassung erst etwas später als diejenige des Dentins — nach Röse (1891) gleichzeitig — beginnt, entwickelt sich nur im Gebiet der Krone. Darauf fangen das vereinigte äussere und innere Schmelzepithel an, als doppelte Scheide — Hertwigs Epithelscheide — nach abwärts zu wachsen. die nach v. Brunn (1886 -87) wie eine Matritze die Form der Wurzel bestimmt.

Es ist klar, dass die Anlage der breiten Krone des Ersatzzahnes bei fortschreitendem Wachstum in dem kleinen, die Milchzähne

tragenden Kiefer nicht in ihrer richtigen Stellung Platz hat, sondern sich in beinahe labiolingualer Richtung, die Labialseite distalwärts gekehrt, einstellen muss, wie man schon in Fall 39 erkennt. Aus dieser Stellung dreht sie sich dann bei der Entwicklung des Kiefers immer mehr und mehr in dem Sinne, dass ihre Labialseite nach vorn kommt; aber noch wenn die Zahnkronen schon zur Hälfte durchgebrochen sind, kann man die gedrehte Stellung wahrnehmen. (Tafel I, Fig. 1.) Wiederum ist es das Wachstum der Anlage, welches die Vergrösserung des Kiefers herbeiführt. Beim Wachsen des Wurzelteils schiebt nämlich die Krone die Milchzahnwurzel nach vorn und lateral. Alles dies wirkt reizend auf das Wachstum des Kieferknochens in der Umgebung der Wurzel der Anlage, so dass zu derselben Zeit, wo die oberhalb der Anlage und seitlich von deren Kronenteil befindlichen Teile der Milchzahnwurzel und des Processus alveolaris resorbiert werden, der Knochen in der Umgebung der Wurzel der Anlage wächst, der Kieferbogen sich vergrössert und ein ganz neuer Processus alveolaris entsteht, während der alte zugleich mit dem Milchzahn verschwindet. (Siehe Fall N:o 40.)

Auf diese Weise bestätigt sich also schon beim Wechsel der Milchzähne gegen die Ersatzzähne in ein und demselben Kiefer die Beobachtung Landsbergers (1923), dass der Processus alveolaris in der Regel mit den Zähnen entsteht und vergeht.

Einer näheren Betrachtung bedürfen auch die Präparate, welche einzelne Zahnanlagen und Zähne betreffen. Nachdem sie in Kollolith eingebettet sind, können wir den Bau des Dentins daran verfolgen. Auf der frühesten Entwicklungsstufe befinden sich die Fälle N:o 10—13, welche von einem 4 Fetalmonate alten Fetus stammen. Bei diesen, zumal bei N:o 12, findet sich erst eine geringe Hartsubstanzbildung im Spitzenteil der Anlage, aber schon hier erkennt man, dass der am meisten periphere Teil des Dentins nicht von gleicher Beschaffenheit ist wie das zentral davon befindliche, homogen verkalkte Dentin, sondern eine deutliche Struktur aufweist, nämlich kleine verkalkte Kugeln, deren

Zwischenräume von unverkalkter Grundsubstanz und sehr zahlreichen feinen Endausläufern von Dentinkanälchen erfüllt sind. Mit einem Wort, wir sehen das Zahnbein hier in jenem ersten Entwicklungsstadium, das Wedl (1870) „Drüsenformation" nennt, und in diesem frühen Entwicklungsstadium verharrt es auch. Sowohl in den Milch- als auch in den Ersatzzähnen des Rindes erstreckt sich diese Zone als ein ziemlich breites Band von der Spitze der Krone bis in die Wurzelspitze, und man kann sie schon von der ersten Bildung des Zahnbeines an in allen späteren Entwicklungsformen wahrnehmen. Noch bei den ausgewachsenen, ja sogar bei alten Individuen ist sie deutlich zu erkennen, wie die Fälle N:o 50 und 52 dartun.

Bei schwacher Vergrösserung erscheint sie als aus kleinen Körnern zusammengesetzt, die zahlreich und am grössten in dem mittleren Teil der Krone auftreten, wo sie nach der Pulpa hin an Grösse sogar noch zunehmen. An der Kronenspitze und am Zahnhalse ist die Körnerschicht etwas schwächer ausgebildet, im Wurzelteil wiederum sehr dicht und feinkörnig. Die dunkelbraune Farbe der Körner beruht darauf, dass ihre Ränder das Licht in etwas anderer Weise brechen als das umgebende Dentin. Auch kann etwas Luft in dieselben hineingeraten, was alles bewirkt dass das Körnchen eine etwas dunkle Farbennuance annimmt. An gut fixierten und feucht geschliffenen Präparaten kann man jedoch, zumal in den am meisten zentral gelegenen Körnern des Kronenteils, deutlich Zwischenräume zwischen der Globularmasse unterscheiden, wie z. B. in dem Fall N:o 35, der Ersatzzahnanlage von einem 10 Monate alten Rind, die in Kollolith eingebettet ist, und in deren Körner keine Luft hat eindringen können. Die meisten von ihnen stellen anscheinend unregelmässige, von Dentinhalbkugeln und auch grösseren Kugelsegmenten begrenzte Bezirke dar, die mittels der durch die Seitenteile der Kugelsegmente gebildeten Spitzen bisweilen auch untereinander in Verbindung stehen. Sie haben also das Aussehen des ganz gewöhnlichen Interglobulardentins, nur dass sie sehr klein sind. Dass auch die Den-

tinkanälchen durch dieselben verlaufen, erkennt man direkt in den innersten Körnern des Kronenteils, und dass viele Dentinkanälchen die ganze Körnerschicht durchdringen, geht daraus hervor, dass man die Enden zahlreicher Odontoblastenfortsätze auch noch im Schmelz erblickt. Ein solches Verhalten kommt besonders schön z. B. in Fall N:o 41 zum Ausdruck. Im allgemeinen ist der Bau zumal der im Kronenteil vorkommenden grösseren Körner deutlicher und schöner in den Ersatzzähnen und deren Anlagen als in den Milchzähnen erkennbar. Dass die Körnerschichtzone selbst im Kronenteil wenigstens nicht immer so breit wie in Fall N:o 35 ist, sondern ein Teil der innersten Körner sogar verkalkt sein kann, beweist die folgende Altersklasse, die in Fall N:o 37 durch die entsprechende Ersatzzahnanlage eines 16 Monate alten Rindes repräsentiert ist. Darin erkennt man, dass das Dentin an der Stelle der in dem vorigen Zahn sichtbaren innersten und grössten Körner nur mangelhaft verkalkt ist, und dass die Dentinkanälchen massenhaft Seitenästchen aufweisen, welch letztere, von Walkhoff beobachtete Erscheinung ich häufig in schwach verkalktem Dentin konstatiert habe. Um Wiederholungen zu vermeiden, bringe ich weitere Details bezüglich der Körner im Zusammenhang mit den Menschenzähnen.

Ein eigentliches grosses Interglobulardentin habe ich im Kronenteil des Rinderzahnes in den von mir untersuchten Zähnen nicht gefunden. Dagegen war selten im Kronendentin, öfter im Wurzeldentin ein kleineres Interglobulardentin in der Nähe der Pulpa zu sehen, und manchmal konnte man es im Endabschnitt der Wurzel, auch zu Konturlinien angeordnet, beobachten. Besonders reichlich findet man von solchen ganz kleinen zahllosen Interglobulardentinteilchen gebildete Konturlinien in dem Wurzelteil der Milchzähne, wo sie auch mit sog. streifenförmig verkalktem Dentin kombiniert sein können. Bisweilen, wie in Fall N:o 38, kann man, wenn man eine derartige Konturlinie nach oben verfolgt, beobachten, dass sie sich auch im Kronenteil fortsetzt; aber dort bildet sie sich, wie man leicht bemerkt, in der Weise, dass

die Dentinkanälchen an der entsprechenden Stelle eine plötzliche kleine Biegung machen.

Das zunächst an den dentinogenen Teil angrenzende Zahnbein weist in den wachsenden Zähnen eine von Globularkugeln gebildete Grenzlinie auf. Sehr häufig findet man im Wurzeldentin etwas nach innen von der Körnerschicht ein relativ grosses Interglobulardentin. Es tritt gewöhnlich in einer längsgerichteten Linie auf und ist etwas rundlich von Gestalt, auch werden seine Randteile nicht von so deutlichen Kugelsegmenten gebildet, wie es bei dem Interglobulardentin des menschlichen Zahnes der Fall ist.

Innerhalb einer derartigen Interglobulardentinreihe kommen besonders in dem Wurzeldentin der Milch-, aber auch der Ersatzzähne längliche Gebilde aus unverkalktem Gewebe vor. Sie verlaufen in der Richtung der Zahnbeinkanälchen, und bisweilen sieht man sie sich auch unmittelbar in die dentinogene Zone hinein erstrecken, wie aus Fig. 12 hervorgeht. Wahrscheinlich sind sie identisch mit den „säulenförmig angeordneten Interglobularräumen", von denen Morgenstern (1897) spricht und von denen er vermutete, dass sie aus den Blutgefässen der Pulpa entständen. Ebenso hat schon J. Tomes (1861) in dem Wurzeldentin von gewissen Tier- und gerade auch von Kalbszähnen Röhrchen bemerkt, die in ihrer Grösse und Form nach Tomes so offenbar an Pulpakapillaren erinnern, dass sie zweifellos Reste von Pulpagefässen darstellen, die im Dentin zurückgeblieben sind. Auch Gréve (1926) scheint diese Erklärung gutzuheissen, und er nimmt an, dass die Röhrchen später wahrscheinlich Osteodentin enthalten. Baume (1882) schreibt darüber: „Hier ist die Kalkkrümelablagerung ohne höhere Organisation im Längsverlaufe einiger Gruppen von Zahnkanälchen stehen geblieben. Ich nehme an, dass die Odontoblasten an den betreffenden Stellen nicht funktioniert und keine organische Grundlage produziert haben". Walkhoff (1924) hält sie für Odontoblasten, die in dem rasch wachsenden Zahn nacheinander in das Dentin eingeschlossen worden sind und ihre Fähigkeit, Dentin oder auch nur Dentinkanälchen zu bilden, verloren haben.

Es ist zuzugeben, dass die erwähnten Gebilde auf den ersten Blick stark an Blutgefässe erinnern, aber mit voller Bestimmtheit lässt sich über sie schwer etwas anderes aussagen, als dass sie entweder vollkommen oder nur teilweise unverkalktes Gewebe darstellen. Es ist sogar sehr wahrscheinlich, dass die Ansichten aller oben von mir erwähnten Autoren etwas Richtiges enthalten. Jedenfalls erscheint es glaubhaft, dass in einem derartigen schnell wachsenden Zahn, wie vor allem im Milchzahn, wo sie ja auch am häufigsten vorkommen, bei der raschen Bildung des Dentins Pulpagewebe darin eingeschlossen werden kann. Einzelne in das Dentin eingeschlossene Zellen und Zellreste findet man in dem Zahnbein des Rinderzahnes sogar häufig. In dem Interglobulardentin dagegen habe ich niemals Zellen angetroffen. Wenn Waldeyer erwähnt, er habe gerade in dem Interglobulardentin des Kalbszahnes Zellen gefunden, so hat er sich vermutlich geirrt und als Interglobulardentin jene zellhaltigen Knochenlakunen aufgefasst, die man nach v. Ebner und Baume gelegentlich in den peripherstenTeilen des Wurzeldentins finden kann.

Die Zähne verschiedener Tiere.

A. Untersuchungsprotokolle.

a) Pferd (Equus caballus).

Vom Pferde untersuchte ich neun verschiedene Vorderzähne, die sämtlich alten Schädeln entnommen und folglich trocken waren. Die in ihrem Bau schon makroskopisch erkennbaren Besonderheiten darf ich in diesem Zusammenhang wohl übergehen. Für ihre histologische Struktur ist charakteristisch, dass auch ihre Krone von einer über dem Schmelz befindlichen, sich direkt aus der Wurzel fortsetzenden Zementschicht bedeckt ist. Die Zahnbeinkanälchen weisen auch im Kronenteil dünne und kurze Seitenästchen auf, die schon kurz vor der Mitte des Dentins beginnen. Die zarten Endausläufer der Dentinkanälchen verschwinden in der sowohl im Kronen- wie im Wurzelteil ausgebildeten, breiten und dichten Körnerschichtzone. Eigentliche grosse Interglobularbezirke sind nirgends im Zahnbein vorhanden.

b) Schaf (Ovis aries).

Mir lagen 3 Stück Schneidezähne aus dem Unterkiefer eines Schafes zur Untersuchung vor, die gleich nach dem Schlachten in 10 % Formalin fixiert worden waren. Ihr histologischer Bau entspricht vollständig dem Rinderzahn, ausser dass er hier in jeder Beziehung kleiner und zierlicher ausfällt. Im Wurzelteil befindet sich unter dem Zement und durch eine ganz homogene Dentinschicht davon getrennt, eine sehr feinkörnige Körnerschicht und im Kronenteil in dem peripheren, zunächst an den Schmelz angrenzenden Teil der Dentinschicht eine ziemlich schmale Zone, die aus kleinen Zahnbeinkugeln gebildet ist, deren Zwischenräume von unver-

kalktem Dentin erfüllt sind. Auf dem Längsschliff des einen Zahnes erblickt man eine den ganzen Zahn durchziehende Konturlinie, deren Wurzelteil aus kleinen Interglobularbezirken zusammengesetzt ist, im Kronenteil machen die Zahnbeinkanälchen an dieser Stelle einen kleinen Knick. Die Zahnbeinkanälchen verlaufen mit ihren zarten Endverästelungen durch diese Zone und endigen an der Schmelzgrenze, während einige Odontoblastenfortsätze noch eine ganz kurze Strecke in der Schmelz eindringen. Ein eigentliches grosses Interglobulardentin kommt nur im Wurzelteil, ein wenig nach innen von der Körnerschicht vor, aber in der Nähe der Pulpa finden sich massenhaft ganz kleine Interglobulargebilde wie ich es schon beim Rind geschildert habe.

c) Schwein (Sus scrofa).

Zur Untersuchung der Schweinezähne lagen mir 6 Stück Milchschneidezähne aus dem Unterkiefer vor, die in 10 % Formalin fixiert waren.

Im Wurzelteil sieht man eine feinkörnige Körnerschicht. Im Kronenteil ist die Körnerschichtzone verhältnismässig breit. Ihr dem Schmelz zunächst gelegener Teil ist ganz feinkörnig, wie in der Wurzel, aber nach dem Zentrum hin werden die Körner grösser, gerade wie es bei den Zähnen der Wiederkäuer geschildert wurde. In dem ganzen Kronendentin erkennt man sehr deutlich das schichtenförmige Wachstum, und stellenweise bemerkt man dass derartige Konturlinien von kleinen Interglobularbezirken gebildet werden (Fig. 16), aber an andern Stellen sind die Konturlinien auf streifenförmige Verkalkung zurückzuführen; übrigens können die beiden Arten von Konturlinien auch miteinander kombiniert sein. Auf vielen Präparaten erblickt man innerhalb des Zahnbeins Zellen und deren Reste.

d) Hund (Canis familiaris).

Es wurden 9 Stück Hundezähne untersucht, die grösstenteils von reinrassigen Hunden stammten.

Im Schmelz erkennt man sehr deutlich miteinander abwechselnde Parazonium- und Diazoniumzonen. Jeder Zahn enthält eine feinkörnige Körnerschicht sowohl im Wurzeldentin als auch im Kronenteil unter dem Schmelz. In der Regel ist die Körnerschicht im Wurzelteil nicht sehr mächtig und auch noch nicht in der Zahnhalsgegend, aber im Kronenteil sämtlicher Zähne ist sie sehr gut entwickelt. Eigentliches I. D. findet sich im Kronendentin dieser Zähne nicht, und nur ein paarmal kommt es im Wurzeldentin des Vorderzahnes von einem zur Dobermann-Rasse gehörigen Hunde vor, wo es sowohl auf der Labial- wie auf der Lingualseite als eine in der Längsrichtung der Wurzel verlaufende Zone auftritt und deutlich die Pulpagrenze der jeweiligen Wachstumsperiode veranschaulicht.

Die Zahnbeinkanälchen liegen sehr dicht nebeneinander und verzweigen sich gewöhnlich, besonders im Wurzelteil, sehr reichlich. Auch der Kronenteil zeichnet sich oft durch zahlreiche Verzweigungen von Dentinkanälchen aus, die etwas nach aussen von dem mittleren Teil des Dentins zu finden sind, während die Endauffaserung kurz vor ihrem Eintreffen in der Körnerschicht erfolgt, welche sie im Kronenteil durchziehen, um an der Schmelzgrenze aufzuhören. Nur vereinzelte Odontoblastenfortsätze dringen eine kurze Strecke in den Schmelz ein.

e) Wolf (Canis lupus).

Für die mikroskopische Untersuchung der Wolfszähne stand mir nur ein Exemplar, nämlich ♂, ♀, zur Verfügung. Sein Bau ähnelt in jeder Beziehung demjenigen des Hundezahnes. So enthält der Schmelz abwechselnde Parazonium- und Diazoniumzonen, genau wie in den Hundezähnen. Im Wurzeldentin findet sich, vom Zement durch eine sehr dünne homogene Dentinschicht getrennt, eine feinkörnige Körnerschicht, die sich unmittelbar nach oben unter dem Schmelz bis in die Kronenspitze fortsetzt. Im Kronendentin in der Nähe der Pulpa erblickt man reichlich kleine Interglobularbezirke. Die zarten Endausläufer der Dentinkanälchen

erstrecken sich im Wurzelteil bis in die Körnerschicht, im Kronenteil sieht man ihre Enden vielfach an der Schmelzgrenze, nachdem sie also die Körnerschicht durchlaufen haben. In den Schmelz dringen sie, abgesehen von ganz seltenen Ausnahmen, nicht ein.

f) Fuchs (Canis vulpes).

Zur Untersuchung des Fuchszahnes diente mir ein 2—, ♀, von dem ich sagittale Schliffe anfertigte. Der histologische Bau des Zahnes gleicht vollkommen dem Bau der beiden vorigen. Die feinkörnige Körnerschicht erstreckt sich im peripheren Teil des Zahnbeins von der Kronen- bis zur Wurzelspitze. Ein eigentliches grosses I. D. findet sich nicht in diesem Zahne. Im Wurzeldentin sieht man an vielen Stellen sehr schön die sog. streifenförmige Verkalkung. (Tafel V, Fig. 17 und Fig. 18.)

g) Marder (Mustela martes).

3— von einem offenbar jungen Individuum, weil die dentinogene Zone noch deutlich sichtbar und ausserhalb davon ziemlich reichlich kugelförmig verkalkendes Dentin zu erkennen ist.

Unter dem Schmelz liegt eine zierlich gebaute Körnerschicht, die nach der Kronenspitze zu und mehr noch in der Zahnhalsgegend dünner wird. Im Wurzelteil ist die Körnerschicht sehr schmal und feinkörnig. Eigentliche grosse Interglobularbezirke sind nicht festzustellen. Die Zahnbeinkanälchen verlaufen sehr dicht nebeneinander. In diesem Zahn scheinen sie sich nicht sehr stark zu verästeln, jedenfalls erst im allerperipher̈sten Teil. Sie endigen im Wurzelteil in der Körnerschichtzone und im Kronenteil an der Schmelzdentingrenze.

h) Vielfrass (Gulo luscus).

+ 4, kräftiger und fest aussehender Zahn, von dem sagittale Längsschliffe hergestellt wurden.

Im Schmelz wechseln die Parazonium- und Diazoniumzonen möglicherweise noch deutlicher ab als in den Hundezähnen.

Im untern Drittel des Kronendentins in der Nähe der Schmelzdentingrenze sowohl auf der Labial- wie auf der Lingualseite zahlreiche Interglobularbezirke. Im peripheren Teil des Kronen- und Wurzeldentins erblickt man eine zierlich gebaute Körnerschicht, bis in welche sich im Wurzelteil die zarten Endausläufer der Zahnbeinkanälchen erstrecken. Im Kronenteil sieht man ihre Ausläufer ganz dicht an der Schmelzgrenze. Das I. D. durchziehen die Dentinkanälchen ununterbrochen.

i) Hecht (Esox lucius).

Im Maule des Hechtes liegt eine beinahe unzählige Menge in verschiedenen Entwicklungsstadien befindlicher Zähne vor, die häufig wechseln und durch neue ersetzt werden. Ich wählte 9 Stück Zähne verschiedener Grösse und fertigte Längsschliffe davon an.

An der Stelle des Zahnes bemerkt man im Knochen eine kleine sockelartige Erhöhung, auf welcher der Zahn mit seinem Basalteil frei aufsitzt, aber von den Seitenteilen des Zahnbeins gehen feste Fasern aus, die sich unmittelbar in die Sockelsubstanz fortsetzen. Der Zahn artikuliert also mit dem Knochen. Den inneren Teil des Zahnes erfüllt ein pilzförmiger Knochen, nach C. Tomes das Osteodentin, von einer dünnen Dentinschicht bedeckt, in welcher man auch Zahnbeinkanälchen unterscheidet. Die äusserste Schicht ist durchsichtig und frei von Dentinkanälchen. Sie wird als Vitrodentin oder Ganoin bezeichnet, und manche Forscher sprechen sie als echten Schmelz an, aber die meisten meinen, dass es sich um Dentin handelt. Weidenreich fasst sie als Dentin auf, in welchem die Faserbündel so dicht liegen, dass für Zahnbeinkanälchen kein Platz übrig bleibt. Tomes'sche Körner oder etwas dem I. D. Entsprechendes habe ich in den Hechtzähnen nicht nachweisen können. Der Hechtzahn besteht also zum grössten Teil aus Osteodentin, und wo der Schliff so geführt ist, dass das Gelenk nicht zu Gesicht kommt,

ist es eigentlich unmöglich zu sagen, wo das Dentin anfängt, denn das Osteodentin gleicht hinsichtlich seiner Struktur vollkommen dem Sockelgewebe.

j) Affen.

Die von mir untersuchten Affenzähne habe ich, wie ich schon eingangs erwähnte, den in Spiritus konservierten Affen des Anatomischen Institutes der Universität Helsinki entnommen. Die untersuchten Individuen gehören zu den beiden Unterklassen Catarrhina und Platyrrhina.

1) Catarrhina.

Zahnformel die gleiche wie beim Menschen: $I\frac{2}{2}\ C\frac{1}{1}\ P\frac{2}{2}\ M\frac{3}{3}$

N:o 1. 1 + (Tafel IV, Fig. 13.) und

N:o 2. + 1 von Macacus mulattus sive rhesus.

Auf sagittalen Längsschliffen sieht man im Wurzelteil eine sehr dichte Körnerschicht, die nach dem Zahnhals hin dünner wird und am Zahnhals selbst aufhört; aber auch der peripherste Teil des Zahnbeins an der Schmelzdentingrenze ist schwächer verkalkt als der übrige Teil des Kronendentins und enthält besonders zahlreiche und sich in ihren dichten peripheren Teilen verzweigende Endausläufer von Zahnbeinkanälchen, von denen sehr viele auch ein wenig in den Schmelz eindringen. Eigentliche grosse Interglobularbezirke sind ebensowenig im Kronen- wie im Wurzeldentin nachzuweisen.

N:o 3. 2 + (Tafel IV, Fig. 14.) und

N:o 4. + 2 von demselben Tier wie in N:o 2.

Auf sagittalen Längsschliffen erblickt man in diesem Wurzelteil eine ähnliche dichte Körnerschicht wie in dem vorigen Zahnpaar. An der Schmelzdentingrenze weisen auch diese Zähne keine eigentliche Körnerschicht auf, aber das Zahnbein ist auch hier schwach verkalkt und von zahlreichen feinen Verzweigungen von Zahnbeinkanälchen erfüllt. Sehr viele Odonto-

blastenfortsätze dringen auch in diesen Zähnen eine kurze Strecke in die Schmelzschicht ein.

+ 2 enthält auf der Lingualseite des Kronendentins, etwas nach innen von der Schmelzgrenze, viele kleine Interglobularbezirke.

N:o 5. 1— und

N:o 6. —1 von demselben Tier wie in N:o 2. (Tafel IV, Fig. 15.)

Im Wurzelteil eine mächtig entwickelte Körnerschicht, die nach der Krone zu dünner wird, aber auch an der Schmelzdentingrenze ist das Zahnbein so schwach verkalkt und von so zahlreichen feinen Verzweigungen von Dentinkanälchen durchzogen, dass es zumal auf Querschliffen so aussieht, als enthielte es eine Körnerschicht. An der Labialseite des Kronendentins von 1— bemerkt man auf Längsschliffen an ein paar Stellen den Anfang einer durch Zahnbeinkanälchen mit ihren zahlreichen Seitenästchen gebildeten Konturlinie. In demselben Präparat erblickt man im Kronendentin auf der Lingualseite ebenfalls relativ grosse Interglobularbezirke.

N:o 7. + 1 von Cercopithecus cephus.

Der Wurzelteil bietet eine sehr dichte Körnerschicht dar, die, etwas verdünnt, auch im Kronenteil unter dem Schmelz zu erkennen ist. Im Wurzelteil erstrecken sich die Zahnbeinkanälchen bis in die Körnerschicht, und zwischen der letzteren und dem Zement befindet sich eine dünne, ganz homogen erscheinende Dentinschicht. Im Kronenteil verzweigen sich die Zahnbeinkanälchen kurz vor der Schmelzgrenze sehr ausgiebig, und recht viele Odontoblastenfortsätze dringen durch die Körnerschicht noch eine kurze Strecke in den Schmelz ein. Eigentliches I. D. lässt sich nicht nachweisen.

N:o 8. 3 + von Cercopithecus mona.

Im Wurzelteil erblickt man eine sehr dünne feinkörnige Körnerschicht, die in der Zahnhalsgegend aufhört. Im Kronenteil erscheint auch der periphere Teil des Zahnbeins gut verkalkt, und die Zahnbeinkanälchen endigen meistens darin. Im Wurzel-

teil erstrecken sich dieselben bis in die Körnerschicht. Auch hier bemerkt man zwischen Körnerschicht und Zement ganz deutlich eine dünne homogene Dentinschicht. I. D. nicht nachgewiesen.

N:o 9. —1 von Hylobates spez.

Der Wurzelteil enthält eine dichte Körnerschicht, die etwas schwächer auch im Kronenteil unter dem Schmelz vertreten ist. Eigentliche grosse Interglobularbezirke findet man dagegen nicht. Die Zahnbeinkanälchen liegen sehr dicht nebeneinander, und ihre zarten Endausläufer verschwinden im Wurzelteil in der Körnerschichtzone. Im Kronenteil endigen sie grösstenteils an der Schmelzgrenze, aber zahlreiche Odontoblastenfortsätze dringen auch eine kurze Strecke in den Schmelz ein, wo sie sehr oft kolbenförmig verdickt endigen.

2) Platyrrhina.

Zahnformel: $I\frac{2}{2}\ C\frac{1}{1}\ P\frac{3}{3}\ M\frac{3}{3}$.

N:o 10. 3 + von Cebus apella.

Es werden Querschliffe von der Krone, der Zahnhalsgegend und der Wurzel hergestellt. Im Wurzelteil sieht man eine mächtig entwickelte Körnerschicht, in welche sich dort die feinen Endausläufer der Dentinkanälchen erstrecken. In der Zahnhalsgegend erkennt man auch noch eine Körnerschicht. Im Kronenteil in der Nähe der Schmelzgrenze verzweigen sich die Zahnbeinkanälchen sehr zahlreich, und dieser periphere Teil des Dentins scheint ziemlich schwach verkalkt, so dass auch dort eine schmale, an eine Körnerschicht erinnernde Zone entsteht. Viele Odontoblastenfortsätze durchdringen diese Zone und verlaufen noch eine kurze Strecke in dem Schmelz. Auf der Lingualseite, von der Schmelzgrenze relativ ebenso weit entfernt wie beim Menschen, sieht man einige, verhältnismässig kleine Interglobularbezirke.

B. Zusammenfassung der Untersuchungsergebnisse für die Zähne verschiedener Tiere.

Abgesehen vom Hecht waren die Zähne der von mir untersuchten Tiere prinzipiell gleichartig, und die nahe verwandten Tiere wiesen sogar eine auffallende Übereinstimmung im Zahnbau auf. Ist doch die Körnerschicht des Schafzahnes sowohl im Kronen- wie im Wurzelteil vollkommen analog ausgebildet, wie ich es beim Rind geschildert habe. Das eigentliche Interglobulardentin ist da, wo es sich findet, ganz klein und kommt in den von mir untersuchten Zähnen nur in dem Wurzelteil vor, in welchem es auch Konturlinien bilden kann. Ferner trifft man auch solche Konturlinien an, deren Kronenteil von der sog. Schreger'schen Linie — von der plötzlichen Beugung der Zahnbeinkanälchen herrührend — und deren Unter- oder Wurzelteil von einem kleinen Interglobulardentin gebildet wird.

Die von mir untersuchten Schweinezähne waren ausschliesslich Milchzähne. Ihre Körnerschicht, die auch in dem am meisten peripheren Teil des Dentins durch den ganzen Zahn verläuft, weist grosse Übereinstimmung mit den Wiederkäuerzähnen auf. Ein Interglobulardentin kommt in den langen Zähnen des Schweines sogar schon im Kronendentin vor. Im allgemeinen ist es sehr klein und recht oft bildet es auch lange Konturlinien. Vor allem auf Querschliffen erkennt man deutlich den schichtenförmigen Aufbau des Zahnbeins. Zwischen den Schichten stellt man kleine Bezirke von Interglobulardentin fest, aber stellenweise rühren die Schichten auch von einer schichtenförmigen Verkalkung her (Siehe Tafel IV, Fig. 16.) In manchen Schweinezähnen findet man, wie in den Zähnen der Wiederkäuer, solche Zellreste, wie sie u. a. Kivimäki (1930) beschrieben hat.

Bei den zur Familie des Hundes und des Marders gehörenden Tieren ist der Zahnbau ein sehr ähnlicher. Die Körnerschicht erstreckt sich von der Spitze der Krone bis in die Wurzelspitze und ist auch im Kronenteil deutlich, wo die ganze Zone breiter

ist als im Wurzelteil. Ein eigentliches Interglobulardentin kommt nicht oft vor und ist auch dann, wenn man es findet, ausserordentlich klein. Eine Ausnahme hiervon macht nur der Vielfrass, in dessen Zahn ich ein Interglobulardentin nachweisen konnte, das nach Form, Grösse und Lokalisation ungefähr dem entsprach, was man im Menschenzahn zu finden gewohnt ist. Die Odontoblastenfortsätze dringen nur selten in den Schmelz ein.

Eine besondere Betrachtung verdienen die Hechtzähne, weil sie sich in so hohem Masse von den übrigen von mir untersuchten Tierzähnen unterscheiden. Schon die Befestigung des Zahnes, der ja durch eine Ankylose mit dem Knochen verbunden ist, weicht vollständig von der mittels Ligamenten erfolgenden Befestigung der Säugetierzähne ab. Der den inneren Teil des Zahnes ausfüllende pilzförmige Knochen besteht nach C. Tomes (1876—1877) aus Osteodentin und nicht, wie man früher annahm, aus Vasodentin. Dies Osteodentin sollte nach Tomes nicht direkt aus den Odontoblasten entstehen, sondern in der Weise, dass aus dem schon entwickelten Dentin feste Balken in die Pulpahöhle eindringen, welche verknöchern. Das Osteodentin ist von einer dünnen Schicht echten Dentins bedeckt, in dem sich auch Zahnbeinkanälchen befinden. Die äusserste Schicht des Hechtzahnes ist ganz homogen und durchscheinend. Sie wird als Vitrodentin oder Ganoin bezeichnet. Manche Autoren, wie C. Tomes (1877) und Walkhoff (1924), halten sie für echten Schmelz. Kölliker (1852) wiederum schreibt, dass die Fische überhaupt keinen Schmelz besitzen. Weidenreich (1925) meint, dass es sich um Dentin handelt, worin die Faserbündel so dicht liegen, dass keine Zahnbeinkanälchen darin Platz haben.

Nach Weidenreich besteht sowohl der Sockel als auch der Zahn aus typischem Faserknochen, der aus den Bindegewebsfibrillen in gleicher Weise entstehen soll, wie v. Korff (1907, 1909) die Bildung des Zahnbeins beschrieben hat. Ein derartiges Dentin bezeichnet Weidenreich als Manteldentin im Gegensatz zu dem Zirkumpulpärdentin, das sich aus den Odontoblasten ent-

wickelt und nach seiner Meinung in den Hechtzähnen nur eine dünne, den Mark- und Pulparaum umhüllende Schicht darstellt.

Interglobulardentin oder Tomes'sche Körner habe ich in den Hechtzähnen nicht gefunden.

Die mir zur Verfügung stehenden Affenzähne sind Ersatzzähne von sehr kleinen Affen, weshalb auch die Zähne selbst nur klein sind, aber im übrigen erinnern sie makroskopisch sehr an Menschenzähne. Wie Czerwinski (1926) bemerkt, treten darin alle Bauelemente deutlicher hervor als im Menschenzahn.

In sämtlichen von mir untersuchten Zähnen kommt im Wurzelteil eine Tomes'sche Körnerschicht vor. Mit Ausnahme von Fall N:o 8 konnte ich auch bei allen von mir untersuchten Affenzähnen feststellen, dass der peripherste Teil des Kronendentins mehr oder weniger schwach verkalkt war und bei den meisten an dieser Stelle eine deutliche Körnerschicht vorlag. Nur im Fall N:o 8 erscheint auch die Schmelzdentingrenze gut verkalkt und erinnert sehr an die Schmelzdentingrenze des menschlichen Zahnes, abgesehen davon, dass man keine festonierte Beschaffenheit darin nachweisen kann.

Auch tiefer im Zahnbein, an der entsprechenden Stelle wie beim Menschen, kann man Interglobulardentin finden. Seiner äusseren Erscheinung und seiner Struktur nach stimmt es vollständig mit dem beim Menschen überein (Fig. 15), doch kommt es in den Affenzähnen nur selten vor.

Czerwinski erwähnt, dass bei Macacus rhesus an der Schmelzdentingrenze weder kolbenförmige Odontoblastenfortsätze noch eine Tomes'sche Körnerschicht noch auch Interglobulardentin zu finden seien. Dies wird durch meine Beobachtungen nicht bestätigt, denn ich habe in allen von mir untersuchten Zähnen der erwähnten Spezies in der Verkalkung der unter dem Schmelz gelegenen periphersten Dentinzone Mängel feststellen können, so dass dieselbe zumal auf Querschliffen als Körnerschicht imponiert. Desgleichen dringen sehr zahlreiche Odontoblastenfortsätze über die Schmelzdentingrenze hinaus und endigen kolbenförmig verdickt

im Schmelz. (Siehe Tafel IV, Fig. 14.) Auch Abbildung 15, auf der man grosse Gebiete von Interglobulardentin erblickt, bezieht sich auf einen Zahn von Macacus rhesus. In demselben Zähn (Fall N:o 6) konnte ich im unteren Teil der Krone auf deren Labialseite den Anfang einer ziemlich kurzen Konturlinie nachweisen, welche von den zahlreichen Seitenästen der Zahnkanälchen in einem derartigen linienförmigen Gebiet gebildet wurde. Nach Illings (1911) Vorschlag kann man solche Konturlinien nach ihrem ersten Beschreiber als Walkhoff'sche Konturlinien bezeichnen; auch sie sind ein Ausdruck für die schichtenweise Ablagerung des Zahnbeingewebes.

Fanny Goldberg sagt, sie habe stets und in jedem von ihr untersuchten Tierzahn Interglobulardentin gefunden; aber wahrscheinlich hat sie die Körnerschicht und das Interglobulardentin mmer identifiziert. Dickmann erwähnt, dass ca 35 % der Tierzähne vollkommen frei von Interglobulardentin seien. Ob er hierbei auch die Körnerschicht in Betracht zieht, ist auf Grund seiner Arbeit schwer zu entscheiden. Er gehört allerdings zu denen, die schroff an der Identität der Interglobulardentinzone und der Körnerschicht festhalten, und sagt anderseits, er schliesse sich Walkhoff darin an, dass eine Körnerschicht durchaus nicht immer vorzukommen braucht und gerade im Tierzahn vollständig fehlen kann. Trotzdem glaube ich, dass er nur das eigentliche grosse Interglobulardentin meint, denn sonst wäre der Prozentsatz gar zu hoch. Sein Tiermaterial umfasst 35 Zähne, mein Material mit Einschluss der Rinderzähne und unter Abrechnung der Hechtzähne, bei dem ich keine Körnerschicht gefunden habe, 100 Zähne, von denen jeder eine Körnerschicht und fast immer sogar im Kronenteil aufwies. Was das eigentliche Interglobulardentin anbelangt, fehlte es auch in meinem Material bei ungefähr 35 % der Tiere oder war doch nur ganz klein und vereinzelt anzutreffen. Eine bestimmte Prozentzahl habe ich nicht ausgerechnet, weil das Material m. E. hierfür doch viel zu klein ist. Ferner ist zu berücksichtigen, dass das Interglobulardentin bei den Tieren oft sehr klein ist, dass die Stelle seines Vorkommens und auch

seine Form häufig anders sind als beim Menschen und die Berechnung infolgedessen leicht unsicher wird, da man sich nicht immer recht klar darüber ist, was man eigentlich in Betracht ziehen soll. So habe ich ja in den von mir untersuchten Wiederkäuerzähnen, abgesehen von der Körnerschicht, in dem fertigen Kronendentin keinerlei Interglobulardentin gefunden; im Wurzeldentin dagegen ist etwas nach innen von der Körnerschicht sogar häufig Interglobulardentin anzutreffen. Es tritt, wie ich schon bei der Beschreibung der Rinderzähne erwähnt habe, relativ gross auf und ist durchaus nicht von so deutlichen Dentinkugeln begrenzt wie das Interglobulardentin im allgemeinen. Gewöhnlich kommt es nur in einer in der Längsrichtung der Wurzel verlaufenden Reihe vor. Bei anderen Tieren habe ich derartiges Interglobulardentin nicht konstatiert; aber bei allen Tieren findet man hier und da ganz gewöhnliches Interglobulardentin, das sehr klein ist und in der Regel nur tiefer in dem der Pulpa näher gelegenen Teil des Wurzeldentins vorkommt, wo es auch Konturlinien bilden kann. Gelegentlich, wie z. B. in dem von mir untersuchten Wolfszahn, entdeckt man es auch im Kronendentin. Es erinnert stark an das Interglobulardentin, das man bei den Milchzähnen der Kinder in dem der Pulpa benachbarten Abschnitt findet. Das für die bleibenden Menschenzähne charakteristiche, im Kronendentin etwas nach innen vom Schmelz auftretende, von schönen Zahnbeinkugeln begrenzte Interglobulardentin ist im Tierzahn ungeheuer selten. Unter den im Vorhergehenden beschriebenen, von mir untersuchten Tierzähnen habe ich es nur in einem Vielfrasszahn und in drei Affenzähnen gefunden.

Die Zähne der Menschen.

Das Gebiss des Menschen gehört genau wie die Zähne der übrigen von mir untersuchten Säugetiere zu den heterodonten Gebissen, und wir unterscheiden daran Dentes incisives, canines, praemolares, molares. Gleichzeitig ist das Gebiss des Menschen diphodont. Der Mensch bekommt demgemäss im Laufe seines Lebens zwei Gebisse, von denen das erste, die Milchzähne, gegen die Ersatzzähne ausgetauscht wird.

Die Zahnformel der Milchzähne lautet: $\mathrm{I}\,\frac{2}{2}\,\mathrm{C}\,\frac{1}{1}\,\mathrm{M}\,\frac{2}{2}$.

Die Formel der bleibenden Zähne: $\mathrm{I}\,\frac{2}{2}\,\mathrm{C}\,\frac{1}{1}\,\mathrm{Pm}\,\frac{2}{2}\,\mathrm{M}\,\frac{3}{3}$.

Die Zähne sind in einer Bogenreihe angeordnet, die im Oberkiefer einer halben Ellipse entspricht, im Unterkiefer sich mehr oder weniger der Parabelform nähert. Eine absolute mathematische Regelmässigkeit besteht darin nicht, sondern man kann fast ausnahmslos eine gewisse Asymmetrie beider Hälften feststellen. Oft kommen auch in den Bogenlinien Unterschiede zwischen den verschiedenen Rassen zum Ausdruck.

Zu den auffallenderen Unterschieden zwischen den Geschlechtern hinsichtlich der Zähne gehört nach Mühlreiter, dass der Eckzahn des Oberkiefers beim Manne die Breite des mittleren Schneidezahnes im Oberkiefer erreicht und der Eckzahn des Unterkiefers von erheblicher Länge ist. Für Frauen dagegen ist die Kleinheit des Unterkiefereckzahnes charakteristisch.

A. Untersuchungsprotokolle.

a) Die Milchzähne.

1) Die Milchschneidezähne des Oberkiefers.

N:o 1. 45 cm langes Fetus, ♂. (Tafel V, Fig. 19.)

Die Anlage + 0.1 findet sich noch tief im Innern des Knochengewebes. Die Krone hat ca 2/3 ihrer Länge erreicht.

Gesamtstärke der Schmelzdentinschicht im Spitzenteil der Anlage etwa 1/3 mm. Die Pulpa ist also noch sehr ausgedehnt, zell- und gefässreich. Die Odontoblasten liegen in einer Schicht. Darauf folgt eine dünne dentinogene Schicht, an deren peripherer Grenze man zahlreiche Zahnbeinkugeln gewahrt. Das fertige Dentin ist homogen verkalkt; eine Körnerschicht sieht man nirgends, ebensowenig I. D. Die Schmelzdentingrenze ist etwas wellenförmig. Die Zahnbeinkanälchen verlaufen an der Schmelzdentingrenze, wo sie an vielen Stellen wie abgeschnitten endigen; anderseits aber erblickt man auch zarte, sich ausgiebig verzweigende Ausläufer von Zahnbeinkanälchen. Nur im Spitzenteil der Anlage dringen vereinzelte Odontoblastenfortsätze mit ihren Enden ein Stückchen in den Schmelz ein.

N:o 2. + 0.2-Anlage von demselben Fetus wie oben.

Die Krone hat ca 1/2 ihrer Länge erreicht. Im Spitzenteil der Anlage macht die Gesamtstärke des Schmelzdentins ca 1/3 mm aus. Pulpa ausgedehnt, zell- und gefässreich. Auf die Odontoblasten folgt die dünne dentinogene Schicht und ausserhalb davon das kugelförmig verkalkende Zahnbein sowie das fertige Dentin, welches homogen verkalkt ist. Schmelzdentingrenze deutlich, leicht wellenförmig; irgendwelche Anzeichen einer Tomes'schen Körnerschicht lassen sich nicht darin erkennen. Ebensowenig kann man I. D. daselbst konstatieren. Die Zahnbeinkanälchen verlaufen an der Schmelzdentingrenze, wo sie in feinen Verästelungen, teilweise aber auch gleichsam abgebrochen endigen. Auf der Schmelzseite der Grenze kann man ihre Enden nicht nachweisen.

N:o 3. 2 Monate alter Knabe, gestorben nach einer wegen Pylorusstenose ausgeführten Operation.

Die Anlage 0.1 + liegt noch tief im Innern des Knochengewebes. Die Krone ist schon zu ihrer vollen Länge entwickelt. Im Wurzelteil hat die Hartsubstanzbildung noch nicht angefangen. Die Gesamtstärke der Schmelzdentinschicht beträgt noch nicht ganz 1 mm, so dass die Pulpahöhle noch sehr geräumig ist. Ausserhalb der dentinogenen Schicht findet sich kugelförmig verkal-

kendes Dentin, und daran schliesst sich das fertige Dentin, worin man kein I. D. bemerken kann. Eine Tomes'sche Körnerschicht ist an der Schmelzdentingrenze auch nicht zu erkennen. Die Zahnbeinkanälchen verlaufen an der Schmelzdentingrenze. Ganz im Spitzenteil dringen die Ausläufer von Odontoblastenfortsätzen recht zahlreich in den Schmelz ein, wo sie entweder als zarte Spitzen oder unter kolbenförmiger Verdickung endigen.

N:o 4. +0.2-Anlage von demselben Kind wie vorher. Sie liegt tief im Innern des Knochengewebes. Die Krone hat ihr volles Ausmass noch nicht erreicht. Im Spitzenteil beläuft sich die Gesamtstärke des Schmelzdentins auf nicht ganz 1 mm. Das an die dentinogene Schicht angrenzende Zahnbein enthält massenhaft kugelförmig verkalkendes Dentin. Im übrigen ist das Dentin ganz homogen verkalkt. I. D. ist nirgends zu erblicken, ebensowenig eine Tomes'sche Körnerschicht. Die Zahnbeinkanälchen endigen an der Schmelzdentingrenze. Direkt an der Spitze dringen vereinzelte Odontoblastenfortsätze auch eine kurze Strecke in den Schmelz ein, wo sie einfach dünner werdend oder kolbenförmig verdickt endigen.

N:o 5. 3 Monate alter an Meningits epidemica gestorbener Knabe.

Die Anlage +0.1 ist noch nicht durchgebrochen und teilweise auch von Knochengewebe bedeckt. Die Krone ist zu ihrer vollen Länge entwickelt, und von der Wurzel ist schon ein kleiner Anfang zu sehen. Die Gesamtstärke des Schmelzdentins am Spitzenteil der Anlage beträgt reichlich 1 mm. Pulpa ausgedehnt, zell- und gefässreich. Auf der Aussenseite der Odontoblasten erblickt man die dentinogene Zone und in dem daran angrenzenden Zahnbein kugelförmig verkalkendes Dentin sowie oberhalb davon eine ziemlich dünne Zone homogen und gut verkalkten Dentins, dicht durchzogen von Zahnbeinkanälchen. Der mittlere Teil des Dentins ist nicht so homogen verkalkt. Im oberen Teil der Zahnanlage findet man in diesem Zahnbeinabschnitt sog. marmorisiertes Dentin, und weiter unten in derselben Zone bis an den Zahnhals heran bemerkt man eine mangelhafte Dentinverkalkung. Die Zahnbeinkanälchen

in diesem Bezirk weisen massenhaft seitliche Fortsätze auf und das Zahnbein selbst zeichnet sich durch kleine halbkreisförmige Linien aus (Begrenzungslinien früher vorhanden gewesener Interglobularbezirke). Das der Schmelzdentingrenze zunächst gelegene Dentin ist wieder gut verkalkt und enthält grosse Mengen zarter Endausläufer von Zahnbeinkanälchen. Im Spitzenteil erstrecken sich viele auch ein Stückchen in den Schmelz hinein, wo sie, nachdem sie ihren Verlauf etwas in apikaler Richtung verändert haben, endigen, indem sie entweder einfach dünner werden oder gelegentlich ziemlich lange dicke Enden bilden.

Im Wurzelteil verlaufen die Endausläufer der Dentinkanälchen in der dort mächtig entwickelten Körnerschicht.

N:o 6. Die Anlage 0.1 + stammt von demselben Kind wie die vorige und gab mir Gelegenheit zu genau denselben Beobachtungen wie jene. So erkennt man ja auch hier im Querschliff etwas oberhalb des Zahnhalses im mittleren Teile des Zahnbeins deutlich Bezirke, in denen die Verkalkung des Zahnbeins eine nicht ganz vollständige ist. Auch sieht man stellenweise wie bei der vorigen Anlage areoläre Linien. In den erwähnten Bezirken erscheinen auch die Dentinkanälchen etwas geschlängelt in ihrem Verlauf und weisen mehr als gewöhnlich seitliche Fortsätze auf. Im Wurzelteil bemerkt man hier ebenfalls eine Tomes'sche Körnerschicht, und die Andeutung einer solchen erkennt man in der Halsgegend auch unter dem Schmelz.

N:o 7. Die Anlage 0.2 + von demselben Kinde wie in N:o 5.

Die Anlage liegt noch vollständig unter der Schleimhaut und von Knochengewebe bedeckt. Die Krone ist zu ihrem vollen Ausmass entwickelt, und auch in der Wurzel kann man schon eine geringe Hartsubstanzbildung wahrnehmen. Gesamtdicke der Schmelzdentinschicht ca 1 mm. Ausserhalb der Odontoblasten erblickt man die dentinogene Schicht, an die sich kugelförmig verkalkendes Zahnbein und weiterhin das fertige Dentin anschliessen. Im Dentin sowie auf der Labial- und Lingualseite bemerkt man massenhaft kleine kreis- und halbkreisförmige Linien, besonders zahlreich

sind sie im Spitzenteil der Krone, viel näher an der Pulpa als an der Schmelzdentingrenze. Die Zahnbeinkanälchen durchziehen derartiges Zahnbein ununterbrochen und ihre Endausläufer endigen zumeist an der Schmelzdentingrenze, gleichsam abgeschnitten oder als zarte Verästelungen. Im Spitzenteil dringen die Enden einiger Odontoblastenfortsätze sogar ein wenig in den Schmelz ein. Im Kronenteil finden sich keinerlei Anzeichen einer Körnerschicht; im Wurzelteil wiederum ist die Hartsubstanzbildung noch so im Beginn, dass man auch dort keine Körnerschicht feststellen kann.

N:o 8. Die Anlage +0.2, ebenfalls von demselbem Kind wie in N:o 5. Die Krone ist zu ihrer vollen Länge entwickelt und von der Wurzel auch bereits ein kleiner Anfang vorhanden. Dicke der Schmelzdentinschicht auch hier im Spitzenteil der Anlage ca 1 mm. Pulpa zell- und gefässreich. Auf die Odontoblasten folgt die durch Eosin rot gefärbte dentinogene Zone und oberhalb davon kugelförmig verkalkendes Dentin und das fertige Zahnbein. Auf der Lingualseite sieht man etwas undeutlich erscheinendes areoläres Dentin.

Die Zahnbeinkanälchen endigen an der Schmelzdentingrenze. Im Spitzenteil dringen jedoch recht viele Odontoblastenfortsätze auch ein wenig in den Schmelz ein und endigen dort entweder in feinen Ausläufern oder unter kolbenförmiger Verdickung. Meistens verlaufen die Endausläufer nicht ganz in der gleichen Richtung wie im Dentin, sondern biegen sich gleich an der Grenze etwas apikalwärts um und ziehen deswegen über einige Prismen hinweg.

N:o 9. 6 Monate altes Mädchen, gestorben an doppelseitiger Bronchopneumonie. Rachitis. (Tafel V, Fig. 20.)

Die Anlage +0.1 ist noch nicht durchgebrochen, aber ihre Schneide liegt direkt unter der Schleimhaut. Die Krone ist zu ihrer vollen Länge entwickelt und von der Wurzel etwa 1/4. Pulpa ausgedehnt. Im Wurzelteil eine gut entwickelte Körnerschicht, der sich nach der Pulpa zu unmittelbar eine dünne Lage I. D. anschliesst, das man, obgleich schwächer, auch im

Kronenteil erkennt; aber dort liegt es viel näher an der Pulpa als an der Schmelzdentingrenze. Die Zahnbeinkanälchen verlaufen ununterbrochen durch das I. D. und endigen im Wurzelteil in der Körnerschicht, im Kronenteil an der Schmelzdentingrenze, wo keine Körner zu finden sind. Zahlreiche Odontoblastenfortsätze dringen besonders im Spitzenteil auch eine kurze Strecke in die Schmelzschicht ein, wo sie endigen, indem sie sich einfach verjüngen oder keulenförmig verdicken. Bisweilen können sich zwei Endausläufer auch schlingenförmig vereinigen.

In dem an die dentinogene Zone angrenzenden Zahnbeinbezirk bemerkt man massenhaft Dentinkugeln.

N:o 10. Anlage 0.2 + von demselben Kinde wie die vorige. Auch diese Zahnanlage ist noch nicht durchgebrochen, aber ihre Schneide liegt ebenfalls direkt unter der Schleimhaut. Die Krone ist zu ihrer vollen Länge entwickelt, und von der Wurzel ungefähr 1/4. Stärke der Schmelzdentinschicht ca 1.5 mm. Im Zahnbein, näher nach der Pulpa als nach der Schmelzdentingrenze zu, sieht man einige dünne ringartige Interglobularbezirke sowie sog. marmorisiertes Dentin. Im Wurzelteil erstreckt sich bis an den Zahnhals eine mächtig entwickelte Körnerschicht, in welche dort auch die Zahnbeinkanälchen mit ihren sich reichlich verzweigenden Endausläufern hineinreichen. Im Kronenteil endigen sie an der Schmelzdentingrenze; einzelne Odontoblastenfortsätze dringen jedoch im Spitzenteil auch ein wenig in den Schmelz ein.

N:o 11. 8 Monate alter Knabe, gestorben an einer tuberkulösen Infektion.

Die Schneide der Anlage + 0.1 liegt direkt unter der Schleimhaut. Die Krone ist zu voller Länge entwickelt und von der Wurzel etwa 1/2. Ausserhalb der dentinogenen Zone kugelförmig verkalkendes Zahnbein, im Wurzelteil reichlicher. Im Dentin kann man nirgends I. D. nachweisen, aber der Wurzelteil weist eine mächtig entwickelte Körnerschicht auf, in welche sich auch die Endausläufer der Zahnbeinkanälchen erstrecken. Im Kronenteil

endigen sie an der Schmelzdentingrenze, ausser im Spitzengebiet, wo einige auch ein wenig in den Schmelz eindringen.

N:o 12. 0.1 + von demselben Kinde wie die vorige.

Die Kronenspitze liegt unmittelbar unter der Schleimhaut. Die Krone ist zu ihrer vollen Länge entwickelt und von der Wurzel ca 1/2. Oberhalb der dentinogenen Schicht massenhaft kugelförmig verkalkendes Dentin. Im Wurzelteil eine mächtige Körnerschicht, die stellenweise aus grossen und weitläufig gestellten Körnern besteht, so dass man die Zahnbeinkanälchen durch die Körner verlaufen und sich weiterhin fortsezten sieht bis dahin, wo sie unter dem Zement in der Grundsubstanz endigen.

Im Kronenteil gibt es keine Körner, und die Dentinkanälchen endigen an der Schmelzdentingrenze, meistens in sehr feine Ästchen aufgeteilt oder, bisweilen, wie abgebrochen. Im Spitzenteil der Krone dringen zahlreiche Odontoblastenfortsätze ein Stückchen in den Schmelz ein, wo sie zumeist unter kolbenartiger Verdickung, aber auch einfach dünner werdend endigen.

N:o 13. 0.2 + von demselben Kinde wie in N:o 11.

Kronenspitze noch von der Schleimhaut bedeckt. Die Krone ist zu voller Länge entwickelt und von der Wurzel etwa 1/3. Dicke des Schmelzdentins ca 1 mm. Ausserhalb der dentinogenen Schicht in der Verkalkung begriffenes kugelförmiges Dentin, im Wurzelteil sehr reichlich.

Die Zahnbeinkanälchen verlaufen im Wurzelteil bis in die Tomes'sche Körnerschicht. In der Zahnhalsgegend hört die Körnerschicht auf, und die Dentinkanälchen an der Schmelzgrenze erscheinen häufig wie abgebrochen. Im Spitzenteil der Krone dringen zahlreiche Odontoblastenfortsätze bis in die Schmelzschicht ein, wo sie entweder in feinen Ausläufern oder unter kolbenförmiger Verdickung endigen.

In dem fertigen Zahnbein ist kein I. D. zu entdecken.

N:o 14. 9. Monate altes Mädchen, gestorben an Sepsis.

Die Krone von 0.1 + ist etwa zur Hälfte durchgebrochen. Die Krone ist zu vollem Ausmass entwickelt und von der Wurzel

beinahe 2/3. Stärke der Schmelzdentinschicht ca 1.5 mm. Die Pulpa ist noch ganz ausgedehnt und die Wurzel vollständig offen. Ausserhalb der dentinogenen Schicht kugelförmig verkalkendes und peripher davon homogen verkalktes Zahnbein, welch letzteres kein I. D. und im Kronenteil auch keine Körnerschicht enthält. Im Wurzeletil dagegen tritt die Körnerschicht sehr mächtig auf, und auch die Endausläufer der Dentinkanälchen erstrecken sich in dieselbe.

Im Kronenteil endigen sie an der Schmelzgrenze entweder als dünne Ausläufer oder gleichsam abgeschnitten. Im Spitzenteil erstrecken sich die meisten auch ein Stückchen in den Schmelz hinein und endigen dort als dünne, sich manchmal sogar noch im Schmelz teilende Ausläufer oder als kolbenförmige Verdickungen.

N:o 15. + 0.1 von demselben Kinde wie der vorige Zahn. Die Krone ist auch hier zur Hälfte durchgebrochen, und die Beobachtungen an dem betreffenden Zahn sind die gleichen wie bei dem vorigen. I. D. lässt sich auch hier nicht feststellen, aber im Wurzelteil ist die Körnerschicht sehr mächtig.

N:o 16. + 0.2 (Tafel VI, Fig. 24.) von demselben Kinde wie der vorige. Die Kronenspitze ist schon ein wenig sichtbar. Die Krone ist zu voller Länge entwickelt, von der Wurzel ca 1/2. Gesamtstärke der Schmelzdentinschicht ca 1 mm. Die Pulpa ist sehr ausgedehnt, zell- und gefässreich. Auf die Odontoblasten folgt die dentinogene Zone; in dem daran grenzenden Dentin bemerkt man massenhaft Zahnbeinkugeln. Im mittleren Teil des Zahnbeins von etwas oberhalb des Zahnhalses nach abwärts eine schmale, sich auch durch das Wurzeldentin hindurch erstreckende Zone dicht gereihten, dünnen I. D-s, worin auch die Zahnbeinkanälchen mächtiger erscheinen. Im Wurzelteil wird diese Zone allmählich dünner, rückt näher an die Oberfläche und verschmilzt mit der Körnerschicht, die in weiter Ausdehnung im ganzen Wurzelteil unterhalb des Zementes sichtbar, aber durch eine dünne, fast homogen erscheinende Dentinschicht davon getrennt ist.

Die Zahnbeinkanälchen erstrecken sich im Wurzelteil bis in die Körnerschicht, im Kronenteil bis an die Schmelzdentingrenze, nachdem sie sich vorher ausgiebig verzweigt haben. Im Spitzenteil der Krone dringen Odontoblastenfortsätze auch in die Schmelzschicht ein.

N:o 17. 0. 1 + von einem 6-jährigen Knaben. Der Zahn ist sehr abgenutzt und an der entsprechenden Stelle hat sich auf Seiten der Pulpa Sekundärdentin entwickelt. Wurzel zum grössten Teil resorbiert, aber an dem übrig gebliebenen Teil eine gut entwickelte Körnerschicht sichtbar. Im Spitzenteil der Krone dringen vereinzelte Odontoblastenfortsätze in die Schmelzschicht ein. Anderswo endigen die Zahnbeinkanälchen im Kronenteil an der Schmelzgrenze; im Wurzelteil erstrecken sie sich bis in die Körnerschicht. I. D. ist im Dentin nirgends zu entdecken.

N:o 18. 0.1 + von einem 6-jährigen Knaben. Der Zahn sitzt sehr locker, denn von seiner Wurzel sind schon 2/3 resorbiert. In dem zurückgebliebenen Wurzelteil eine mächtige Tomes'sche Körnerschicht, in welcher die sich in den peripheren Teilen reichlich verzweigenden Endausläufer der Zahnbeinkanälchen verlaufen. In der Zahnhalsgegend hören die Körner vollständig auf, und die Endausläufer der Zahnbeinkanälchen verlaufen im Kronenteil an der Schmelzgrenze, wo viele gleichsam abgebrochen endigen. Im Spitzenteil der Krone dringen sehr viele Odontoblastenfortsätze in die Schmelzschicht ein, verändern ihre Richtung etwas apikalwärts, verlaufen über einige Prismen hinweg und endigen, indem sie entweder einfach dünner werden oder sich kolbenförmig verdicken. Bisweilen ragt aus solchen Stellen noch ein kurzer, sich verjüngender Ausläufer vor. I. D. ist nicht vorhanden.

N:o 19. Ein in der Loslösung begriffener + 0.1 von einem 6-jährigen Knaben. Der Zahn ist an der Spitze sehr abgenutzt; an der entsprechenden Stelle nach der Pulpa zu hat sich reichlich Sekundärdentin entwickelt. Von der Wurzel 2/3 resorbiert. Im Wurzelteil bis an den Zahnhals heran Tomes'sche Körner-

schicht. Bis in diese Zone erstrecken sich auch die Endausäufer der Zahnbeinkanälchen des Wurzelteils.

Im Kronenteil verzweigen sich die Zahnbeinkanälchen nahe der Schmelzgrenze in zahlreiche kleine Ästchen, welche an der Schmelzgrenze in feinen Spitzen oder sehr häufig auch gleichsam abgebrochen endigen. Hier und da dringt ein Odontoblastenfortsatz auch eine kurze Strecke in den Schmelz ein.

Weder im Wurzel- noch im Kronenteil findet sich I. D.

N:o 20. + 0.1 von demselben 6-jährigen Knaben wie in N:o 18. Der Zahn ist im Begriff sich loszulösen. Grösster Teil der Wurzel resorbiert. In dem zurückgebliebenen Teil sieht man jedoch eine mächtige Körnerschicht, bis in welche sich die auch in den peripheren Teilen sich zahlreich verästelnden Endausläufer der Zahnbeinkanälchen erstrecken. Im Kronenteil endigen sie teilweise an der Schmelzdentingrenze; aber sehr viele Odontoblastenfortsätze dringen auch in den Schmelz ein, wo sie, etwas apikal gedreht, nach Überkreuzung einiger Prismen endigen, indem sie entweder einfach dünner werden oder sich keulenförmig verdicken.

I. D. kommt nicht vor.

N:o 21. 0.2 + von einem 6-jährigen Mädchen, das laut Anamnese im ersten Lebensjahr an Rachitis gelitten hat. Der Zahn ist sehr abgenutzt und auf der Pulpaseite hat sich an der entsprechenden Stelle reichlich Sekundärdentin entwickelt. Wurzel grösstenteils resorbiert, aber in dem noch übriggebliebenen Teil bemerkt man eine mächtige Körnerschicht, bis in welche sich im Wurzelteil auch die Zahnbeinkanälchen erstrecken. Am Zahnhals hört die Körnerschicht auf, und die zahlreichen feinen Endausläufer der Zahnbeinkanälchen endigen an der Schmelzgrenze. Im Spitzenteil der Krone dringen viele Odontoblastenfortsätze ein wenig in den Schmelz ein und endigen, entweder einfach dünner werdend oder unter kolbenförmiger Verdickung.

Im Zahnbein sieht man in der Nähe der Pulpa eine aus dünnem dichtgeschlossenen I. D. gebildete Zone, die sich auf Sagit-

talschliffen unter Umfassung des oberen Teils der Pulpa bandartig durch das ganze Zahnbein auf der Labial- und Lingualseite fortsetzt. Wie diese Zone im Wurzelteil geendigt hat, lässt sich wegen der starken Resorption der Wurzel nicht mehr feststellen. Auch in dem Sekundärzahnbein findet sich massenhaft I. D.

N:o 22. + 0.2 von einem 7-jährigen Knaben.

Die Zahnspitze ist ein wenig abgenutzt, von der Wurzel nur noch ein kleiner Teil übrig, aber selbst darin erblickt man eine mächtige Körnerschicht, in welche sich die Zahnbeinkanälchen des Wurzelteils erstrecken. Im Kronenteil endigen die Zahnbeinkanälchen an der Schmelzdentingrenze, einzelne Odontoblastenfortsätze ragen auch hier und da eine kurze Strecke in den Schmelz vor, wo sie zumeist mit verdickten Enden aufhören.

I. D. findet sich nicht.

N:o 23. + 0.2 von einem 7-jährigen Knaben.

Der Zahn ist nur wenig abgenutzt, aber die Wurzel ist schon grösstenteils resorbiert. In dem zurückgebliebenen Teil erblickt man noch eine mächtige Körnerschicht, bis in welche sich die Endausläufer der Zahnbeinkanälchen erstrecken. Im Kronenteil endigen sie an der Schmelzdentingrenze, aber besonders im Spitzenteil ragen zahlreiche Odontoblastenfortsätze auch eine kurze Strecke in den Schmelz hinein, wo man ihre verdickten Enden oder auch dünn auslaufenden Spitzen von der ursprünglichen Richtung etwas apikalwärts abgewichen sieht.

I. D. ist nirgends im Zahnbein vorhanden.

N:o 24. 0.2 + von einem 9-jährigen Mädchen, deren Zähne ganz allgemein etwas spät wechseln, ohne dass man bei ihr jetzt oder früher irgendetwas Krankhaftes hat feststellen können.

Der Zahn ist sehr abgenutzt, die Wurzel grösstenteils resorbiert. In dem übriggebliebenen Teil erkennt man eine gut entwickelte Tomes'sche Körnerschicht, in welche sich die Zahnbeinkanälchen des Wurzelteils erstrecken. Im Kronenteil endigen sie an der Schmelzdentingrenze, aber im Spitzenteil dringen auch hier die Enden einiger Odontoblastenfortsätze eine kurze Strecke in den

Schmelz ein. — Das Zahnbein selbst ist homogen verkalkt und I. D. nirgends zu erblicken.

N:o 25. + 0.2 von einem 9-jährigen Knaben.

Der Zahn ist an der Spitze sehr abgenutzt. Im Kronenteil erblickt man auf den Approximalflächen kleine Kariesherde. Im Wurzelteil findet sich eine gut entwickelte Tomes'sche Körnerschicht, in welche sich die Endausläufer der Zahnbeinkanälchen erstrecken. Im Kronenteil endigen sie an der Schmelzgrenze. I. D. nirgends zu entdecken.

N:o 26. + 0.2 von einem 9-jährigen Mädchen.

Der Zahn ist sehr abgenutzt, die Wurzel grösstenteils resorbiert. An der der Abnutzung entsprechenden Stelle hat sich pulpawärts reichlich Sekundärdentin entwickelt. Die Dentinkanälchen erstrecken sich im Wurzelteil in die dort befindliche Körnerschicht, im Kronenteil endigen sie an der Schmelzdentingrenze. — I. D. ist nirgends zu sehen.

N:o 27. + 0.2. von einem 18-jährigen Jüngling.

Zwischen + 2 und + 3 auf der Labialseite des Zahnbogens befindet sich ein kleiner abgenutzter Zahn, der wie ein Milchzahn aussieht und extrahiert wird. Fast die ganze Pulpahöhle ist von sekundärem Dentin erfüllt. Im Kronendentin erkennt man sowohl auf der Labial- wie auf der Lingualseite, der Grenze der ursprünglichen Pulpahöhle näher als dem Schmelz, eine in Richtung der Pulpahöhle verlaufende Zone dicht gestellten I. D-s. Im Wurzelteil bemerkt man eine kräftig entwickelte Körnerschicht, bis in welche sich die Endausläufer der Zahnbeinkanälchen erstrecken. Im Kronenteil gibt es keine Körnerschicht und die Zahnbeinkanälchen endigen an der Schmelzgrenze als dünne Fortsätze oder manchmal gleichsam abgebrochen.

2) Die Milcheckzähne des Oberkiefers.

N:o 28. + 0.3-Anlage von demselben Fetus wie in N:o 1. Nur der Spitzenteil der Krone ist entwickelt. Die Gesamtstärke des Schmelzdentins daselbst beträgt ca 1/2 mm. Pulpa sehr zell-

und gefässreich. Ausserhalb der Odontoblasten befindet sich kugelförmig verkalkendes Zahnbein und daran anschliessend fertig verkalktes Dentin, das weder I. D. noch Tomes'sche Körner enthält.

Die Zahnbeinkanälchen endigen teilweise gleichsam abgebrochen, teilweise als zahlreiche feine Ausläufer an der Schmelzgrenze, ganz im Spitzenteil ragen einige auch ein Stückchen in den Schmelz hinein.

N:o 29. + 0.3-Anlage von demselben 2 Monate alten Knaben wie in N:o 3.

Die Anlage liegt noch vollständig im Innern des Knochens. Die Krone hat kaum die Hälfte ihrer Länge erreicht. Im Spitzenteil beträgt die Gesamtstärke des Schmelzdentins knapp 1 mm. Die Pulpa ist sehr zell- und gefässreich. Auf der peripheren Seite der dentinogenen Schicht erblickt man reichlich kugelförmig verkalkendes Zahnbein. Das fertige Dentin ist homogen verkalkt und nirgends I. D. darin zu entdecken.

Die Zahnbeinkanälchen verlaufen in der Schmelzdentingrenze, wo sich keinerlei Anzeichen von Körnung finden. Ganz im Spitzenteil dringen auch hier einige Odontoblastenfortsätze eine kurze Strecke in den Schmelz ein und endigen dort entweder dünner werdend oder unter kolbenförmiger Verdickung.

N:o 30. + 0.3-Anlage von demselben 3 Monate alten Knaben wie in N:o 5.

Die Anlage steckt noch tief im Knochen. Die Krone hat ihre volle Länge bei weitem noch nicht erreicht. Die Gesamtstärke der Schmelzdentinschicht beträgt im Spitzenteil der Anlage ca 1 mm. Die Pulpa enthält massenhaft Zellen und Gefässe. Ausserhalb der regelmässigen Zellreihe der Odontoblasten befindet sich die dentinogene Schicht, auf welche das kugelförmig verkalkende Zahnbein folgt. Ausserhalb davon erkennt man im Dentin sehr dünne, als halbkreisförmige Linien auftretende Interglobularbezirke, und diese ganze, zunächst an die dentinogene Schicht grenzende Zahnbeinzone besteht aus sog. marmorisiertem Dentin.

Die Zahnbeinkanälchen verlaufen ununterbrochen bis an die

Schmelzdentingrenze, wo keinerlei Anzeichen einer Tomes'schen Körnerschicht vorkommen. An der Grenze endigen die Kanälchen gleichsam wie abgeschnitten oder in zarte Ausläufer geteilt. Ganz im Spitzenteil dringen einige Odontoblastenfortsätze ein wenig in den Schmelz ein, wo sie meistens mit verdickten Enden aufhören.

N:o 31. + 0.3-Anlage von demselben 6 Monate alten Mädchen wie in N:o 9.

Die Zahnanlage steckt tief im Knochen. Die Krone hat ihr volles Ausmass noch nicht erreicht. Auch makroskopisch nimmt man im Schmelz reichlich Hypoplasien und Defekte wahr; seine ganze Oberfläche ist uneben und rauh. Die Gesamtstärke des Schmelzdentins misst im Spitzenteil der Anlage ca 1 mm. Ausserhalb der dentinogenen Schicht bemerkt man reichlich kugelförmig verkalkendes Zahnbein und anschliessend fertiges Dentin, das sowohl auf der Labial- wie der Lingualseite, von dem ganz peripheren Teil des Dentins' abgesehen, reichlich I. D. enthält. Die Zahnbeinkanälchen scheinen an manchen Stellen der Interglobularbezirke etwas verbreitert. Sie hören gewöhnlich in der Schmelzdentingrenze auf, die keine Körnerschicht darbietet. Im Spitzenteil dringen allerdings einige Odontoblastenforsätze auch in den Schmelz ein, wo man ihre verdickten Enden oder dünner werdenden Spitzen sieht.

N:o 32. 0.3 +-Anlage von demselben 8 Monate alten Knaben wie in N:o 11.

Die Anlage steckt noch tief im Knochen. Die Krone ist zu ihrer vollen Länge entwickelt und von der Wurzel etwa 3 mm. Gesamtstärke des Schmelzdentins ca 1 mm. In dem an die dentinogene Schicht angrenzenden Zahnbeinabschnitt sieht man reichlich Zahnbeinkugeln. Im Kronenteil auf der Labialseite des Dentins, der Pulpa näher als dem Schmelz, erblickt man I. D. Ebenso findet sich I. D. sowohl auf der Labial- wie auf der Lingualseite des Zahnes vom Zahnhals nach abwärts, nach der Wurzel zu und

vereinigt sich daselbst mit der Körnerschicht. Der untere Wurzelabschnitt ist nur kugelförmig verkalkt.

Die Zahnbeinkanälchen erstrecken sich im Wurzelteil bis in die Zone der Körnerschicht; im Kronenteil endigen sie an der Schmelzdentingrenze, ausser in der Spitze, wo zahlreiche Odontoblastenfortsätze auch eine kurze Strecke in den Schmelz eindringen, wobei sich einige sogar im Schmelz noch verzweigen und dort endigen, indem sie entweder einfach dünner werden oder meistens sich kolbenförmig verdicken.

N:o 33. + 0.3-Anlage von demselben Kinde wie die vorige.

Makroskopisch ist die Anlage von gleichem Aussehen und von gleicher Grösse wie die vorige. Ausserhalb der dentinogenen Schicht finden sich grosse Mengen kugelförmig verkalkenden Dentins. Der untere Wurzelabschnitt besteht auch hier noch vollständig aus kugelförmigem Zahnbein. Sowohl auf der Labial- wie auf der Lingualseite ziemlich reichlich I. D., das besonders im Wurzelteil auffallend dicht wird und sich daselbst im peripheren Teil mit der Körnerschicht und dem in ihrem unteren Teil befindlichen kugelförmigen Dentin vereinigt.

Im Wurzelteil erstrecken sich die Dentinkanälchen in die Tomes'sche Körnerschicht, die in der Zahnhalsgegend aufhört, während die Zahnbeinkanälchen an der Schmelzdentingrenze endigen. Im Spitzenteil dringen ferner viele Odontoblastenfortsätze eine kurze Strecke in den Schmelz ein.

N:o 34. + 0.3-Anlage von demselben 9 Monate alten Kinde wie N:o 14.

Die Anlage steckt noch vollständig im Knocheninnern. Die Krone ist schon zu ihrer vollen Länge entwickelt und auch von der Wurzel sind 3 mm vorhanden. Gesamtdicke des Schmelzdentins ca 1,5 mm. Die Pulpa ist sehr ausgedehnt, zell- und gefässreich. In dem an die dentinogene Schicht angrenzenden Dentin findet sich ziemlich reichlich kugelförmig verkalkendes Zahnbein. In dem fertigen Zahnbein haben sich dichte Interglobularbezirke zu einer schmalen, mit der Pulpagrenze parallel ver-

laufenden Zone gruppiert. Stellenweise sieht man sogar drei derartige Zonen übereinander, dazwischen immer homogen verkalktes Dentin. Im Wurzelteil ein wenig unterhalb der Zementdentingrenze sieht man eine feinkörnige Körnerschicht, an die sich fast unmittelbar die aus dem Kronendentin kommende obere I. D.-Zone in der Halsgegend anschliesst.

Die Zahnbeinkanälchen erstrecken sich im Wurzelteil in die Zone der Körnerschicht, im Kronenteil hören sie an der Schmelzdentingrenze auf, ausser ganz an der Spitze, wo auch hier zahlreiche Odontoblastenfortsätze sowohl als dünner werdende Spitzen wie als verdickte Enden auch in den Schmelz hineinragen.

N:o 35. 0.3+ von einem 10-jährigen Mädchen. Der Zahn befindet sich an normaler Stelle, aber auf seiner Labialseite ausserhalb der Zahnreihe ist die Spitze des Ersatzzahnes (3+) zu sehen, und der Milchzahn wird deswegen entfernt. Die Spitze der Milcheckzahnkrone ist abgenutzt, die Wurzel etwa in der Mitte auf der Labialseite resorbiert, auf der Lingualseite weniger. In dem übriggebliebenen Teil bemerkt man eine gut entwickelte Körnerschicht, die unterhalb des Zahnhalses aufhört. Im Kronenteil ebensowenig I. D. wie eine Körnerschicht zu sehen.

Die Endausläufer der Zahnbeinkanälchen erstrecken sich im Wurzelteil in die Körnerschicht, im Kronenteil endigen sie an der Schmelzdentingrenze. Ganz im Spitzenteil der Krone dringen vereinzelte Odontoblastenfortsätze auch ein wenig in den Schmelz ein und hören dort unter keulenförmiger Verstärkung auf.

N:o 36. 0.3+ von einem 10-jährigen Knaben.

Ein an seiner Spitze abgenutzter Zahn, dessen Wurzel grösstenteils resorbiert ist. Sowohl auf der Labial- wie auf der Lingualseite erblickt man im Zahnbein reichlich I. D., das sich bis dicht an die Spitze der Krone erstreckt und auch fast durch das ganze übrigbleibende Wurzeldentin fortsetzt. Im Wurzelteil befindet es sich ganz dicht an der dort sichtbaren Körnerschicht, und in den alleruntersten Abschnitten vereinigen sich die Interglobularbezirke, immer kleiner werdend, beinahe unmittelbar mit

jener. Wegen der Fülle des I.D. ist es schwieriger, dessen Gruppierung zu verfolgen, aber bei genauerer Betrachtung bemerkt man in der Anordnung desselben doch die Richtung der Owen'schen Konturlinien.

Die Zahnbeinkanälchen verlaufen durch das I.D., und ihre Endausläufer erstrecken sich in die im Wurzelteil befindliche Körnerschicht. Im Kronenteil endigen sie an der Schmelzgrenze, sehr häufig wie abgeschnitten. Im Spitzenteil der Krone kann man den Verlauf vieler Odontoblastenfortsätze eine kurze Strecke in den Schmelz hinein verfolgen. In dem nach der Pulpa zu gelegenen Dentinteil der Kronenspitze findet sich ziemlich reichlich Sekundärdentin.

N:o 37. +0.3 von einem 11-jährigen Knaben.

Der Zahn ist an seiner Spitze abgenutzt, die Wurzel grösstenteils resorbiert. In dem zurückbleibenden Teil der Wurzel erkennt man eine gut entwickelte Körnerschicht. I.D. ist weder im Kronen- noch im Wurzelteil nachweisbar.

Die Zahnbeinkanälchen erstrecken sich im Wurzelteil bis in die Körnerschicht, im Kronenteil endigen sie an der Schmelzdentingrenze, viele gleichsam abgebrochen. Im Spitzenteil der Krone sieht man auch hier sowohl dünner werdende als auch verdickte Enden von einigen Odontoblastenfortsätzen eine Strecke weit im Schmelz verlaufen.

N:o 38. +0.3 von einem 15-jährigen Knaben. Der Milchzahn befindet sich an normaler Stelle in der Zahnreihe, aber auf seiner Lingualseite ist die Spitze des Ersatzeckzahnes sichtbar, weswegen der Milchzahn extrahiert wird. Seine Schneide ist sehr abgenutzt und an der entsprechenden Stelle des Dentins auf der Pulpaseite befindet sich reichlich Sekundärdentin. In der Wurzel finden sich keinerlei Anzeichen einer Resorption. Im Schmelz erkennt man (obwohl es ein Milchzahn ist) Retzius'sche Parallelstreifen, und im Zahnbein etwas unterhalb des Schmelzes gemäss den Owen'schen Kulturlinien gruppiertes I.D., reichlicher auf der Lingualseite; auf der Labialseite sieht man schon in Verkalkung begriffene Reste von I. D.

In der Wurzel sieht man eine gut entwickelte Körnerschicht, in welche sich die Endausläufer der Zahnbeinkanälchen des Wurzelteils erstrecken, im Kronenteil endigen sie an der Schmelzdentingrenze.

N:o 39. +0.3 von einer 21-jährigen Frau, bei welcher der Ersatzeckzahn auf der Labialseite von +1 durchgebrochen ist, —0.3 befindet sich an normaler Stelle. Beide Zähne werden extrahiert.

Die Kronenspitze von +0.3 ist stark abgenutzt. An der entsprechenden Stelle auf Seiten der Pulpa hat sich reichlich Sekundärdentin entwickelt. An der Wurzel bemerkt man keine Anzeichen von Resorption. Im Kronendentin, jedoch nicht ganz im Spitzenteil, gewahrt man sowohl auf der Labial- wie der Lingualseite ziemlich reichlich I.D. Im Wurzelteil eine gut entwickelte Körnerschicht, in welche sich die zarten Endausläufer der in der Wurzel befindlichen Zahnbeinkanälchen erstrecken, die im Kronenteil an der Schmelzdentingrenze endigen.

3) Die Milchmolaren des Oberkiefers.

N:o 40. +0.4 von demselben Fetus wie in N:o 1. Die Zahnanlage steckt noch völlig undurchgebrochen im Knocheninnern, und die Hartsubstanzentwicklung ist nur bis zur Bildung der Kronendecke fortgeschritten. Oberhalb der dentinogenen Schicht massenhaft kugelförmig verkalkendes Zahnbein, dem sich das homogen verkalkte Dentin anschliesst, welch letzteres kein I. D. enthält. Die Zahnbeinkanälchen endigen an der Schmelzdentingrenze. An den Spitzen der Zahnhöcker dringen einzelne Odontoblastenfortsätze etwas in den Schmelz ein.

N:o 41. +0.5 von demselben Fetus wie die vorige. Die Zahnanlage ist noch nicht so weit entwickelt wie die vorhergehende, bietet aber hinsichtlich ihres histologischen Baus fast das gleiche Bild dar. I. D. ist auch hier nicht nachweisbar.

N:o 42. 0.4+ von demselben 2 Monate alten Kinde wie in N:o 3. Die Zahnanlage liegt noch im Knocheninnern. Die Krone

ist bis etwa zur Hälfte ihrer Länge entwickelt. Gesamtstärke des Schmelzdentins ungefähr 1 mm. In dem an die dentinogene Schicht grenzenden Zahnbein bemerkt man kugelförmig verkalkendes Dentin. Im fertigen Zahnbein weder Körner noch I. D. nachweisbar.

Die Zahnbeinkanälchen endigen an der Schmelzgrenze, ausser in den Spitzen der Höcker, wo sie ein wenig in den Schmelz eindringen.

N:o 43. 0.4 + von demselben 3 Monate alten Knaben wie in N:o 5. Die Zahnanlage steckt noch tief im Knocheninnern. Die Krone hat noch kaum ihre halbe Länge erreicht. Die Schmelzdentinschicht ist noch dünn, in der Höckergegend etwas dicker, in dem dort befindlichen Zahnbein sieht man ziemlich reichlich I. D. Auch anderswo im Dentin, der Pulpa näher als dem Schmelz, erkennt man hier und da sehr schmale Interglobularbezirke. Eine Tomes'sche Körnerschicht ist nirgends zu entdecken.

Die Zahnbeinkanälchen hören an der Schmelzgrenze auf. In den Spitzen der Höcker sieht man zahlreiche verdickte und auch dünner werdende Endausläufer von Odontoblastenfortsätzen.

N:o 44. 0.4 + von demselben 6 Monate alten Mädchen wie N:o 9. (Tafel VI, Fig. 21.)

Die Zahnanlage steckt noch tief im Innern des Knochens. In ihrem Schmelz erkennt man eine Menge hypoplastischer Stellen. Die Krone hat sich zu ihrer vollen Länge entwickelt, und von der Wurzel ist ein kleiner Anfang vorhanden. Gesamtstärke des Schmelzdentins auf der Kaufläche ca 1.5 mm. Ausserhalb der dentinogenen Schicht sieht man kugelförmiges Dentin, worauf an der Stelle der Kronendecke nur eine dünne Schicht homogen verkalkten Dentins folgt. Oberhalb desselben sind fast 2/3 der ganzen Dentinstärke aus kugelförmigem Dentin und von Kugeln begrenztem I. D. gebildet. Stellenweise steht das in solchem kugelförmigen Verkalkungszustand befindliche Zahnbein in unmittelbarem Zusammenhang mit der dentinogenen Schicht. An den seitlichen Teilen des Kronendentins und im Wurzelteil sind die

Interglobularbezirke von viel geringerer Grösse und werden von der dentinogenen Zone durch eine viel dickere Schicht verkalkten Dentins getrennt als an der Kronendecke. In den peripheren Teilen der Wurzel vereinigen sich immer kleiner werdende Interglobularbezirke unmittelbar mit der Körnerschicht.

Die Endausläufer der Zahnbeinkanälchen erstrecken sich im Wurzelteil in die Körnerschicht, im Kronenteil bis an die Schmelzgrenze.

N:o 45. + 0.4-Anlage von demselben Kinde wie die vorige. (Tafel VI, Fig. 22 und Fig. 23.)

Die Entwicklung der Zahnsubstanz ist ungefähr ebenso weit fortgeschritten wie bei der vorigen. Der Kronenschmelz ist auch hier sehr rauh und fehlt stellenweise gänzlich. In der Gegend der Kronendecke werden ca 1/2 — 2/3 der Dentinstärke auf Seiten der Pulpa noch ausschliesslich von kugelförmigem Dentin und dessen Kugeln begrenzendem I. D. gebildet. Das Dentin an den Seitenteilen der Krone ist etwas homogener verkalkt und enthält demgemäss weniger I. D. In dem auf der peripheren Seite der Wurzel befindlichen Zahnbein erkennt man massenhaft kleine Interglobularbezirke, die unmittelbar in die Tomes'sche Körnerschicht übergehen.

Die zahlreichen feinen Endausläufer der Zahnbeinkanälchen erstrecken sich im Wurzelteil bis in die Körnerschicht, im Kronenteil endigen sie an der Schmelzgrenze.

N:o 46. 0.5 +-Anlage von demselben Kinde wie die vorige.

Die Zahnanlage steckt noch tief im Innern des Knochens, aus dem sie hervorpräpariert wird.

Die Krone hat kaum die Hälfte ihrer Länge erreicht. Stärke des Schmelzdentins auf der Kaufläche ca 1/2 mm. In der Schmelzfläche bemerkt man Unebenheiten (Hypoplasie). Das oberhalb der dentinogenen Zone befindliche Zahnbein wird fast ausschliesslich von kugelförmigem Dentin und dem die Kugeln umgebenden I. D. gebildet.

In ihren peripheren Teilen hören die Enden der Zahnbein-

kanälchen unter reichlicher Verzweigung an der Schmelzgrenze auf, welch letztere keinerlei Körnerschicht aufweist.

N:o 47. 0.4 +-Anlage von demselben 8 Monate alten Knaben wie in N:o 11.

Die Anlage steckt noch tief im Innern des Knochens, aus dem sie hervorpräpariert wird. Die Krone ist zu ihrer vollen Länge entwickelt und von der Wurzel ca 4 mm. Gesamtstärke des Schmelzdentins ca 1.5 mm. Auf der peripheren Seite der dentinogenen Schicht überall reichlich kugelförmig verkalkendes Zahnbein. Kleine dünne Interglobularbezirke sieht man hier und da im Zahnbein, besonders zwischen den Höckern und auf der Wangenseite des bukkalen Höckers. Auf der peripheren Seite des Wurzelteils sieht man besonders kleine Interglobularbezirke fast unmittelbar in die Körnerschicht übergehen, welche ihrerseits am Zahnhals aufhört. In dem an den Schmelz grenzenden Dentinabschnitt des Kronendentins kommt kein I. D. vor, sondern erst weiter unten im mittleren Teil des Zahnbeins und näher an der Pulpa

Die Zahnbeinkanälchen erstrecken sich im Wurzelteil bis in die Zone der Körnerschicht, und im Kronenteil endigen sie an der Schmelzgrenze, über welche noch einige Odontoblastenfortsätze, zumal in den Spitzen der Höcker, eindringen und im Schmelz gewöhnlich mit etwas verdickten Enden aufhören.

N:o 48. + 0.4-Anlage von demselben Kinde wie die vorige.

Entwicklung und Bau der Anlage in grossen Zügen ganz die gleichen wie bei dem vorigen entsprechenden Zahn. Was I. D. anbelangt, so kommt es vielleicht hier etwas reichlicher und deutlicher vor. So sieht man ja die im mittleren Teil des Kronendentins befindliche Reihe von I. D. sich, an Grösse abnehmend, aber in der Zahl der Teilchen umso mehr zunehmend, im Wurzelteil in dessen peripheren Abschnitt fortsetzen, um schliesslich fast unmittelbar in die Körnerschicht überzugehen, die im ganzen Kronendentin nicht zu finden ist. Der unterste Abschnitt der Wurzel besteht ausschliesslich aus kugelförmigem Zahnbein und der die Kugeln umgebenden dentinogenen Substanz.

4) Die Milchschneidezähne des Unterkiefers.

N:o 49. 0.1— von demselben 3 Monate alten Knaben wie in N:o 5.

Die Kronenspitze ist gerade unter der Schleimhaut hervorgebrochen. Die Krone ist zu ihrer vollen Länge entwickelt und von der Wurzel schon ca 1.5 mm. Schmelzdentinschicht noch sehr dünn; ihre gemeinsame Dicke macht kaum 1 mm aus. Pulpa als noch sehr ausgedehnt und reichlich mit Zellen und Gefässen versehen. Auf die Odontoblastenfortsätze folgt die mittels Eosin rot gefärbte dentinogene Schicht, oberhalb welcher massenhaft kugelförmig verkalkendes Zahnbein sowie im Anschluss daran das fertig verkalkte Dentin zu sehen sind. Das fertige Dentin ist homogen verkalkt und kein I. D. darin zu bemerken.

Im Wurzelteil liegt im peripheren Abschnitt des Zahnbeins eine Körnerschicht, die sich nach oben bis an den Zahnhals fortsetzt und auch dort noch unter dem Schmelz schwach zu erkennen ist. Die sich fein verzweigenden Endausläufer der Zahnbeinkanälchen erstrecken sich im Wurzelteil bis in diese Körnerschichtzone, im Kronenteil endigen sie an der Schmelzgrenze. Im Spitzenteil dringen auch hier einige Odontoblastenfortsätze eine kurze Strecke in den Schmelz ein, wo ihre meist etwas verdickten Enden zu sehen sind.

N:o 50. —0.1 stammt von demselben Kind wie der vorige und ist als analoger Zahn in seiner Entwicklung ebenso weit gelangt. Auch in seiner Struktur finden sich keine auffälligeren Abweichungen von dem vorigen. Auch hier kann man in dem fertigen Zahnbein kein I. D. entdecken, aber in dem an den dentinogenen Teil angrenzenden Dentin finden sich massenhaft Zahnbeinkugeln.

N:o 51. —0.1 von demselben 6 Monate alten Mädchen wie in N:o 9.

Die Krone ist schon etwa zur Hälfte durchgebrochen und auch bereits zu ihrer vollen Länge entwickelt, von der Wurzel sind etwa 2/3 vorhanden. Die Gesamtstärke der Schmelzdentin-

schicht beträgt reichlich 1 mm. Die Pulpa ist also noch ausgedehnt und der Wurzelkanal vollständig offen. Ausserhalb der Odontoblasten befindet sich eine dünne dentinogene Schicht, der sich kugelförmig verkalkendes Zahnbein und weiterhin das fertige Dentin anschliessen. Letzteres ist homogen verkalkt und I. D. ist nirgends darin zu erblicken. Auf der peripheren Seite des Wurzeldentins dagegen sieht man eine mächtige Körnerschicht, bis in welche sich auch im Wurzelteil die Endausläufer der Zahnbeinkanälchen erstrecken. Im Kronenteil endigen sie an der Schmelzgrenze. Einige Odontoblastenfortsätze ragen hier und da, im Spitzenteil jedoch in grösserer Menge, ein Stückchen in den Schmelz hinein, um dort entweder als ständig dünner werdende Spitzen oder etwas verdickte Enden aufzuhören.

N:o 52. 0.1— von demselben 8 Monate alten Knaben wie in N:o 11.

Die Krone ist schon durchgebrochen, und auch von der Wurzel haben sich schon reichlich 2/3 entwickelt. Die Pulpa ist noch ausgedehnt, ebenso der Wurzelkanal, der noch vollständig offen ist. Ausserhalb der dentinogenen Schicht bemerkt man sehr reichlich kugelförmig verkalkendes Zahnbein. Aber das fertige Zahnbein ist ganz homogen verkalkt, I. D. kann man nirgends darin bemerken. Im Wurzelteil eine stellenweise sehr dichte Körnerschicht, in welche sich die feinen Endausläufer der dortigen Zahnbeinkanälchen erstrecken. Im Kronenteil endigen sie an der Schmelzgrenze, ausser im Spitzenteil, wo viele Odontoblastenfortsätze eine kurze Strecke in den Schmelz eindringen.

N:o 53. —0.1 von demselben Kinde wie der vorige.

Auch hier ist die Krone beinahe vollständig durchgebrochen und gleicht auch sonst sowohl ihrer Entwicklung wie ihrer Struktur nach der vorigen. Auch hier kann man in dem fertigen Dentin kein I. D. nachweisen, aber in dem an die dentinogene Schicht angrenzenden Dentinabschnitt finden sich zahlreiche Zahnbeinkugeln und im Wurzelteil eine Tomes'sche Körnerschicht.

N:o 54. 0.2— von demselben Kinde wie vorher.

Der Zahn ist schon durchgebrochen und auch von der Wurzel haben sich reichlich 2/3 entwickelt. Die Pulpa ist ausgedehnt und der Wurzelkanal noch weit offen. Ausserhalb der dentinogenen Schicht kugelförmig verkalkendes Zahnbein. In dem fertigen Zahnbein kein I. D. Im Wurzelteil bemerkt man eine gut entwickelte Körnerschicht. Einige Körner sieht man sich noch unter den Schmelz in der Zahnhalsgegend erstrecken.

Die Zahnbeinkanälchen verlaufen im Wurzelteil in der Tomes'schen Körnerschicht, im Kronenteil an der Schmelzgrenze, wo sie in zahlreichen feinen Ausläufern endigen; im Kronenteil dringen einige von ihnen auch ein wenig in den Schmelz ein.

N:o 55. —0.2 von demselben Kinde wie der vorige.

Seiner Struktur und Entwicklung nach ähnelt er sehr dem vorigen. In dem fertigen Zahnbein findet man auch hier kein I. D. In der Wurzel ist die Tomes'sche Körnerschicht möglicherweise nicht so mächtig wie bei dem vorigen.

N:o 56. 0.1— von demselben 9 Monate alten Mädchen wie in N:o 14.

Zahn beinahe vollständig durchgebrochen, von der Wurzel schon 3/4 entwickelt. Wurzelkanal noch sehr weit und im Wurzelende vollständig offen. Ausserhalb der Dentinogenschicht, besonders im Wurzelteil, bemerkt man massenhaft kugelförmig verkalkendes Zahnbein. Das fertige Zahnbein ist völlig homogen verkalkt, also kein I.D. darin. Im Wurzelteil findet sich stellenweise eine ziemlich mächtige Körnerschicht unter dem Zement, jedoch durch eine nahezu homogen erscheinende Dentinschicht davon getrennt.

Die Zahnbeinkanälchen verlaufen im Wurzelteil in die Körnerschicht, im Kronenteil hören sie an der Schmelzgrenze auf. Einzelne Odontoblastenfortsätze dringen freilich zumal im Spitzenteil ein wenig in den Schmelz ein und endigen dort gewöhnlich unter kolbenförmiger Verstärkung, aber auch als immer dünner werdende Spitzen.

N:o 57. —0.1 von demselben Kinde wie vorher. Als dem vorigen analoger Zahn ist er hinsichtlich seiner Entwicklung

ebenso weit fortgeschritten und auch seiner Struktur nach ungefähr gleich. Es besteht jedoch insofern ein Unterschied, als man in diesem Zahn eine schmale bandartige, aus dicht gruppierten kleinen Interglobularbezirken zusammengesetzte Zone sieht, die im Kronendentin etwas oberhalb des Zahnhalses, der Pulpa näher als dem Schmelz, beginnt und sich nach unten wurzelwärts fortsetzt, allmählich schwächer wird und nach der Peripherie zu rückt, bis sie direkt im unteren Teil der Wurzel in die Körnerschicht übergeht. Eine ähnliche I. D.-Zone erblickt man sowohl auf der Labial- wie auf der Lingualseite.

N:o 58. 0.2 — von demselben Kinde wie der vorige.

Von der Krone etwa 1/3 durchgebrochen, von der Wurzel reichlich die Hälfte entwickelt. Die Pulpa ist noch ausgedehnt, der Wurzelkanal vollständig offen. In dem an die dentinogene Schicht angrenzenden Zahnbein bemerkt man kugelförmig verkalkendes Dentin. In dem fertigen Zahnbein kann man kein I. D. entdecken, sondern dasselbe ist homogen verkalkt. Im Wurzelteil liegt unter dem Zement und durch eine sehr dünne, homogen erscheinende Dentinschicht davon getrennt, eine Körnerschicht, bis in welche sich auch die Zahnbeinkanälchen des Wurzelteils erstrecken. Im Kronenteil endigen die Zahnbeinkanälchen an der Schmelzgrenze, doch sieht man sehr viele Odontoblastenfortsätze, zumal auf der Labialseite des Spitzenteils, auch eine kurze Strecke in den Schmelz eindringen.

N:o 59. 0.1—, im Loslösen begriffener Milchzahn von einem 6-jährigen Knaben.

Die Zahnspitze ist sehr abgenutzt und an der entsprechenden Stelle hat sich auf der Pulpaseite reichlich Sekundärdentin entwickelt. Die Wurzel ist grösstenteils resorbiert, aber in dem übrigbleibenden Teil sieht man eine Körnerschicht, bis in welche sich im Wurzelteil auch die Endausläufer der Zahnbeinkanälchen erstrecken. Im Kronenteil endigen sie gewöhnlich an der Schmelzgrenze. Auch hier sieht man, dass die Enden einzelner Odon-

toblastenfortsätze ein wenig in den Schmelz eingedrungen sind. I. D. kann man nicht konstatieren.

N:o 60. —0.1 von demselben Knaben wie der vorige. Die Beobachtungen an diesem analogen Zahn sind vollständig die gleichen.

N:o 61. 0.2— von einem jetzt gesunden und frischen 6-jährigen Knaben, der laut Anamnese in frühester Kindheit an Rachitis und irgendwelchen Krämpfen gelitten hat. Auch jetzt sieht man in den Kronen der schon durchgebrochenen bleibenden Zähne —6 und 6 - sehr erhebliche für Rachitis charakteristische Defekte im Schmelz.

Die Zahnspitze ist ein wenig abgenutzt, Wurzel bis etwa zur Mitte resorbiert. Im mittleren Teil des Kronendentins bemerkt man zwischen Pulpa und Zahnspitze eine mächtige Zone von I. D., die sich auf Längsschliffen sowohl auf der Labial- wie auf der Lingualseite nach abwärts in die Wurzel fortsetzt und dort am Ende des ersten Drittels der Wurzel unmittelbar in die in der Wurzel befindliche Tomes'sche Körnerschicht übergeht. Dadurch scheint sich in dem Kronendentin und dem Zahnbein des ersten Wurzeldrittels ein hohlkegelförmiges I. D.-Gebiet auszudehnen, dessen Spitze in der Mitte zwischen Pulpa und Zahnspitze liegt. In der Zahnhalsgegend ist das I. D. ein wenig schwächer, aber im Anfangsteil der Wurzel wieder sehr mächtig.

Die Zahnbeinkanälchen verlaufen ununterbrochen durch das I. D. und verschwinden im Wurzelteil in der Zone der Körnerschicht, während sie im Kronenteil an der Schmelzgrenze aufhören, ausser im Spitzenteil, wo sie ein wenig in den Schmelz eindringen.

N:o 62. 0.2— von einem 6-jährigen Mädchen.

Der Zahn ist sehr abgenutzt, die Wurzel zum grössten Teil resorbiert. An der der Abnutzung entsprechenden Stelle hat sich auf der Pulpaseite ziemlich reichlich Sekundärdentin entwickelt. In dem übriggebliebenen Wurzelteil erkennt man noch eine Tomes'sche Körnerschicht, die am Zahnhals aufhört. I. D. weder im Kronen- noch im Wurzelteil nachweisbar. Die Zahnbeinkanälchen erstrecken sich im Wurzelteil bis in die Körnerschicht, im Kronenteil endigen sie an der Schmelzdentingrenze.

N:o 63. —0.2 ein ähnlicher in Ablösung begriffener Milchzahn von demselben Mädchen wie der vorige.

Wegen der etwas lingualen Stellung, die der Zahn eingenommen hat, ist er nicht so stark abgenutzt wie 0.2—, aber sonst hinsichtlich seiner Struktur jenem ähnlich. Auch hier lässt sich nirgends I. D. nachweisen.

N:o 64. 0.2— und

N:o 65. —0.2 von einem 6-jährigen Mädchen.

Spitzenteil der Zähne sehr abgenutzt und Wurzel zum grössten Teil resorbiert. In dem zurückgebliebenen Wurzelteil erkennt man eine sehr dichte Körnerschicht. I. D. weder im Wurzel- noch im Kronenteil nachweisbar.

Die Zahnbeinkanälchen erstrecken sich im Wurzelteil bis in die Körnerschicht, im Kronenteil endigen sie an der Schmelzgrenze. Einzelne Odontoblastenfortsätze dringen im Spitzenteil auch ein wenig in den Schmelz ein.

N:o 66. —0.2 von einem durch Unfall gestorbenen 6-jährigen Knaben.

Wurzelspitze und ein Drittel der Wurzellänge auf der Lingualfläche resorbiert. Zahnspitze etwas abgenutzt. Im Wurzelteil sieht man unter dem Zement eine dichte und mächtige Körnerschicht, in welche sich die Endausläufer der Zahnbeinkanälchen erstrecken im Kronenteil endigen sie an der Schmelzdentingrenze. Irgendwelches I. D. ist in dem ganzen Kronendentin nicht wahrzunehmen. Auf der Lingualseite der Wurzel finden sich Resorptionslakunen im Zahnbein.

N:o 67. 0.2— von einem 7-jährigen Knaben.

Zahnspitze abgenutzt, Wurzel grösstenteils resorbiert, aber in dem noch vorhandenen Teil sieht man eine mächtige Körnerschicht, bis in welche sich auch die Zahnbeinkanälchen des Wurzelteils erstrecken. Im Kronenteil endigen sie an der Schmelzgrenze, abgesehen von einzelnen Odontoblastenfortsätzen, die man hier und da ein wenig in den Schmelz eingedrungen findet, wo sie

zumeist unter kolbenförmiger Verdickung endigen. I. D. lässt sich nicht nachweisen.

N:o 68. 0.2— von einem gesunden 8-jährigen Knaben.

Die Zahnspitze ist sehr abgenutzt, und an der entsprechenden Stelle auf der Pulpaseite hat sich Sekundärdentin entwickelt. Die Wurzel ist grösstenteils resorbiert, aber in dem restlichen Teil erkennt man doch noch Tomes'sche Körner. Im Wurzelteil verschwinden die Endausläufer der Zahnbeinkanälchen in dieser Körnerschichtzone. Im Kronenteil hören sie an der Schmelzdentingrenze auf, vielfach ganz wie abgebrochen. Eigentliches I. D. kann man nirgends feststellen.

5) Die Milcheckzähne des Unterkiefers.

N:o 69. —0.3-Anlage von demselben 8 Monate alten Knaben wie in N:o 11.

Die Anlage steckt noch tief im Knochen. Die Krone ist zu ihrem vollen Ausmass entwickelt und auch von der Wurzel ein Paar mm. Gesamtstärke des Schmelzdentins reichlich 1 mm. Pulpa noch sehr ausgedehnt, zell- und gefässreich. Ausserhalb der dentinogenen Schicht bemerkt man kugelförmig verkalkendes Zahnbein. Der Wurzelteil besteht fast durchweg aus derartigem Dentin. In dem fertigen Zahnbein sieht man nirgends I. D. Im Wurzelteil und sogar noch in der Zahnhalsgegend erblickt man Tomes'sche Körner. In der Wurzel erstrecken sich die Zahnbeinkanälchen bis in diese Körnerschichtzone. Im Kronenteil hören die Zahnbeinkanälchen an der Schmelzgrenze auf, nur einige wenige, im Spitzenteil allerdings etwas mehr, dringen eine kurze Strecke in den Schmelz ein.

N:o 70. 0.3-Anlage von demselben 9 Monate alten Mädchen wie in N:o 14.

Die Anlage steckt noch tief im Knocheninnern, aus dem sie hervorpräpariert wird. Die Krone ist zu ihrer vollen Länge entwickelt und auch von der Wurzel ist schon ein kleiner Anfang zu sehen. Gesamtstärke des Schmelzdentins 1.5 mm. In der Zahnhalsgegend und im ganzen Wurzelteil sieht man eine deutliche Körnerschicht;

ferner findet man in dem an die dentinogene Schicht angrenzenden Dentin ziemlich reichliche Mengen von Zahnbeinkugeln, aber sonst ist das Dentin schon sehr homogen verkalkt, und eigentliches I. D. lässt sich nirgends nachweisen.

N:o 71. —0.3-Anlage von demselben Mädchen wie die vorige. Die Anlage wird herauspräpariert, und es wird festgestellt, dass ihre Krone schon zu voller Länge entwickelt und auch von der Wurzel ein kleiner Anfang vorhanden ist. Gesamtstärke des Schmelzdentins knapp 1.5 mm. Im Wurzelteil findet sich eine deutlich sichtbare Körnerschicht, die noch in der Zahnhalsgegend schwach zu erkennen ist. In der Mitte des Kronendentins, etwas näher an der Pulpa als am Schmelz beginnt eine infolge der grossen Anzahl und der dichten Anordnung ihrer Elemente bandartig erscheinende I. D.-Zone, die nach dem Zahnhals zu verläuft und auf Längsschliffen sowohl auf der Labial- wie auf der Lingualseite vorkommt. Die Zahnbeinkanälchen verlaufen ununterbrochen durch diese, aber stellenweise erscheinen sie etwas verstärkt darin. Im Wurzelteil verschwinden die Zahnbeinkanälchen in der Körnerschicht, im Kronenteil hören sie gewöhnlich an der Schmelzgrenze auf, ausser im Spitzenteil, wo man auch im Schmelz die sich verjüngenden, meistens aber kolbenförmig verdickten Enden einzelner Odontoblastenfortsätze wahrnimmt.

N:o 72. 0.3 — von einem 14-jährigen Knaben. Der Ersatzzahn 3 — dringt von der Gaumenseite des Zahnbogens vor, weshalb der Milchzahn entfernt wird.

Seine Spitze ist ein wenig abgenutzt, in der Wurzel keine Anzeichen von Resorption. Im Kronenteil sieht man in der Mitte zwischen Zahnspitze und Pulpa massenhaft I. D., welches sich in einer auf Längsschliffen sichtbaren breiten Zone sowohl auf der Labial- wie auf der Lingualseite fortsetzt und im mittleren Teil der Krone in der Nähe der Schmelzgrenze endigt. Eine zweite ähnliche breite Zone beginnt im mittleren Teil der Krone, aber in der Nähe der Pulpa und setzt sich, immer schwächer werdend, nach der Wurzel zu fort, bis sie sich auf der periphe-

ren Seite des Anfangsteils der Wurzel zu einem breiten Zirkel verdichtet und mit der Tomes'schen Körnerschicht vereinigt. Die Zahnbeinkanälchen verlaufen ununterbrochen durch das I. D. und endigen im peripheren Abschnitt des Wurzeldentins und in der Krone unter dem Schmelz. Im Kronenteil erblickt man freilich einzelne Enden von Odontoblastenfortsätzen, die ein wenig in den Schmelz eingedrungen sind; im Spitzenteil sind sie etwas reichlicher vertreten.

b) Die bleibenden Zähne.

1) Die Schneidezähne des Oberkiefers.

N:o 73. 1 + -Anlage eines durch Unfall gestorbenen 6-jährigen Knaben.

Milchgebiss noch vollständig erhalten. Der erste bleibende Molarzahn ist sowohl im Ober- als auch im Unterkiefer auf beiden Seiten durchgebrochen. Zwischen den Kronen der Milchzähne sieht man grosse Lücken. Die Anlagen der Vorderzähne liegen hoch unterhalb des Nasenbodens auf der Lingualseite der Milchzahnwurzeln. In den medialen Milchschneidezähnen hat die Resorption an der Wurzel schon begonnen.

Die Anlage 1 + ist kräftig entwickelt, gross und mit intaktem Schmelz versehen. Die Krone hat ihre Länge schon erreicht, und von der Wurzel sind ca 4 mm entwickelt. Länge der Krone auf der Labialfläche 12 mm, Breite 9.5 mm, Dicke am Zahnhals 8 mm labiolingual. Im Schmelz erkennt man Retzius'sche Streifen. In dem an den dentinogenen Teil angrenzenden Dentin bemerkt man massenhaft Kugelsegmente, in dem fertigen Zahnbein, abgesehen vom Spitzenteil der Krone, eine bestimmte Strecke unterhalb des Schmelzes eine Menge grosser, in Richtung der Owen'schen Konturlinien angeordneter Interglobularbezirke, die sowohl auf der Labial- wie auf der Lingualseite sichtbar sind. Im Wurzelteil ist die Körnerschicht von dem Zement durch eine dünne Lage homogenen Dentins getrennt.

Die Zahnbeinkanälchen verlaufen ununterbrochen durch das

I. D. und endigen im Kronenteil an der Schmelzgrenze, im Wurzelteil erstrecken sie sich bis in die Körnerschichtzone. Im äussersten Spitzenteil der Krone sieht man auch im Schmelz eine Strecke weit die sehr verdickten Enden von Odontoblastenfortsätzen.

N:o 74. + 1-Anlage von demselben 6-jährigen Knaben wie die vorige. (Tafel VII, Fig. 26.)

Die Beobachtungen an diesem, dem vorigen analogen Zahn sind mit den obigen sehr übereinstimmend. Auch hier kommt sehr reichlich I. D. sowohl auf der Labial- wie der Lingualseite vor. Die Interglobularbezirke sind an Umfang sehr gross, an den Spitzen häufig miteinander verbunden und in Richtung der Owen'schen Konturlinien angeordnet.

N:o 75. 2 + -Anlage und

N:o 76. + 2-Anlage von demselben Knaben wie in N:o 73.

Die Zahnanlagen stecken tief in den Alveolen auf der Lingualseite der Milchzahnwurzeln. An den Wurzeln der Milchzähne erkennt man erst einen geringen Anfang von Resorption. Die Kronen beider Anlagen sind gut entwickelt, ihr Schmelz glatt und von schönem Aussehen, von der Wurzel sind ca 2.5 mm entwickelt. Länge der Krone 10 mm, Breite 7.5 mm, Dicke am Zahnhals labiolingual 6.5 mm. Im Kronendentin, abgesehen vom Spitzenteil, sowohl auf der Labial- als auch auf der Lingualseite sehr dünne, als halbkreisförmige Streifen auftretende Interglobularbezirke, die überall in Richtung der Owen'schen Konturlinien angeordnet sind. In + 2 kommt reichlicher I. D. vor, aber auch dort sind die Gebilde an Umfang fast überall dünn und klein. Im Wurzelteil sieht man eine schwache Körnerschicht, in welche sich die Endausläufer der dort befindlichen Zahnbeinkanälchen erstrecken. Im Kronenteil endigen die Zahnbeinkanälchen an der Schmelzgrenze. Im äussersten Spitzenteil der Krone erkennt man auch eine kurze Strecke in den Schmelz eingedrungene Enden von Odontoblastenfortsätzen. Zumeist endigen sie hier unter kolbenförmiger Verdickung, aber sie können sich auch zu feinen

Spitzen ausziehen, und einige wenige verzweigen sich sogar noch dort.

N:o 77. 2 + von einem 8-jährigen Knaben. (Tafel IX, Fig. 35.)

Der Zahn ist fast vollständig durchgebrochen, aber so weit nach dem Gaumen zu, dass er entfernt wird. Seine Wurzel ist noch nicht ganz entwickelt, auch die Krone wirkt ein klein wenig verkümmert. Im oberen Teil des Wurzeldentins und im Kronendentin massenhaft I. D., das auf Längsschliffen sowohl auf der Labial- wie auf der Lingualseite zu erkennen ist. In der Medianebene des Zahnes vereinigen sich die labiale und die linguale Zone nicht, aber auf Tangentialschliffen sieht man, das die von der Labial- und von der Lingualseite kommenden I. D-zonen sich auf den Approximalseiten zu einem dichten Kreis zusammenschliessen. Der Spitzenteil der Krone ist frei von I. D. Im Wurzelteil geht das I. D. unmittelbar in die Körnerschicht über und scheint sich darin noch eine kurze Strecke nach abwärts fortzusetzen.

Die Zahnbeinkanälchen verlaufen ununterbrochen durch das I. D., und ihre Endausläufer erstrecken sich im Wurzelteil in die dort ganz reichlich entwickelte Körnerschicht. Im Kronenteil hören sie an der Schmelzgrenze auf, vielfach gleichsam abgeschnitten. Im Spitzenteil erblickt man auch Enden von Odontoblastenfortsätzen, die eine kurze Strecke in den Schmelz eingedrungen sind.

N:o 78. 1 + und

N:o 79. + 1 stammen von einem 9-jährigen Knaben, dem bei einem Velozipedunglück der Processus alveolaris des ganzen vorderen Teiles des Oberkiefers zerschmettert wurde und die Zähne ausfielen.

Die Zähne sind gut entwickelt und vollständig kariesfrei. Makroskopisch kann man keine Hypoplasie in ihrem Schmelz erkennen. Die Wurzel hat sich an ihrem Spitzenteil noch nicht vollständig abgerundet; der Wurzelkanal und die Apexöffnung sind noch sehr weit.

Im Schmelz erkennt man Retzius'sche Parallelstreifen. Bis auf den Spitzenteil enthält das Kronendentin, desgleichen auch das erste Drittel des Wurzeldentins sowohl auf der Labial- wie auf der Lingualseite eine Menge, im Kronenteil besonders ausgedehnter Interglobularbezirke, die an Umfang sehr gross sind, und in deren Gruppierung man in beiden Zähnen, zumal auf der Lingualseite, deutlich die Richtung der Owen'schen Konturlinien erkennt.

Die Zahnbeinkanälchen verlaufen ununterbrochen durch das I. D. und endigen im Kronenteil an der Schmelzgrenze. Hier und da dringt ein Odontoblastenfortsatz auch in den Schmelz ein, im äussersten Spitzenteil sogar gehäuft, und endigt dort meistens unter kolbenförmiger Verdickung. Im Wurzelteil weisen beide Zähne eine gut entwickelte Körnerschicht auf, bis in welche sich die zarten Endausläufer der Zahnbeinkanälchen erstrecken.

N:o 80. + 1 von einer 20-jährigen Frau.

Der Zahn ist gut entwickelt und der Schmelz glatt. Im Kronendentin erblickt man sowohl auf der Labial- als auf der Lingualseite Interglobularbezirke, durch welche die Zahnbeinkanälchen ununterbrochen verlaufen, um an der Schmelzgrenze zu endigen. Stellenweise sind die Zahnbeinkanälchen innerhalb des I. D. ein wenig erweitert. Im Spitzenteil der Krone ist kein I. D. vorhanden. In der äussersten Spitze dringen viele Odontoblastenfortsätze eine kurze Strecke in den Schmelz ein, wo sie zumeist unter kolbenförmiger Verdickung, aber auch einfach dünner werdend endigen. Im Wurzelteil verschwinden die zarten Endausläufer der Zahnbeinkanälchen in der mächtigen Körnerschichtzone,

N:o 81. + 2 von einem 45-jährigen Manne. (Tafel IX, Fig. 33 und Fig. 34.)

Der Zahn ist gut entwickelt und makroskopisch sind keine Mängel daran wahrzunehmen. Im Schmelz erkennt man Retzius'sche Streifen. Abgesehen vom Spitzenteil enthält das Kronendentin reichlich grosse Interglobularbezirke, die auch in der Zahnhalsgegend sowie im Wurzelteil bis zur Hälfte der Wurzel zahlreich vertreten sind. Sie folgen der Richtung der Owen'schen

Konturlinien, und die Zahnbeinkanälchen verlaufen ohne Unterbrechung durch dieselben. Im Kronenteil endigen die Zahnbeinkanälchen an der Schmelzgrenze, im Wurzelteil erstrecken sie sich bis in die dort befindliche Körnerschicht.

N:o 82. 2 + von einer 49-jährigen Frau.

Der Zahn ist etwas klein von Format, aber sonst normal. Im Schmelz erkennt man zahlreiche Retzius'sche Streifen. Bis auf den Spitzenteil ist das Kronendentin sowie auch eine lange Strecke der Wurzel sowohl auf der Labial- wie der Lingualseite mit I. D. versehen, das in Richtung der Owen'schen Linien angeordnet ist, und durch welches die Zahnbeinkanälchen ohne Unterbrechung verlaufen, um sich dann mit ihren Endausläufern im Wurzelteil in die dort mächtig auftretende Körnerschicht zu erstrecken. Im Kronenteil hören sie an der Schmelzgrenze auf. Im äussersten Spitzenteil der Krone erblickt man auch die verdickten Enden einzelner Odontoblastenfortsätze, die bis in den Schmelz vorgedrungen sind.

N:o 83. 1 + von einem 61-jährigen Manne.

Der Zahn ist an der Spitze sehr abgenutzt, aber im übrigen gut entwickelt. Im Schmelz finden sich sehr zahlreiche Retzius'sche Streifen. Im Kronendentin, zumal in dessen mittlerem Teil sowohl auf der Labial- wie auf der Lingualseite bemerkt man ziemlich reichlich I. D. Etwas oberhalb davon bietet das Zahnbein eine sog. areoläre Struktur dar, die auf verkalktes I. D. schliessen lässt. Im Spitzenteil der Krone bemerkt man keinerlei Anzeichen von I. D. Im Wurzelteil sieht man eine Tomes'sche Körnerschicht, bis in welche sich auch die zarten Endausläufer der Zahnbeinkanälchen des Wurzelteils erstrecken. Im Kronenteil endigen sie an der Schmelzgrenze.

Neben den normalen oberen Schneidezähnen sind noch zwei überzählige Schneidezähne untersucht.

N:o 84. Überzähliger 2 + von einer 18-jährigen Frau, deren Zahnbogen und Okklusion normal sind, aber in deren rechtem Oberkiefer ca 3 mm gaumenwärts von dem Zahnbogen sich

ein mit 2/3 seiner Krone durchgebrochener überzähliger Zahn befindet, der seiner äusseren Erscheinung nach zunächst an den lateralen Schneidezahn erinnert.

Die Zahnwurzel ist sehr kurz (ca 3 mm) und stumpf. Im Schmelz erkennt man wenige Retzius'sche Streifen. Pulpa und Zahnkanal sehr weit, in der Wurzelspitze jedoch nur eine sehr enge Öffnung. Die dentinogene Schicht ist noch sehr deutlich sichtbar, und ausserhalb davon bemerkt man kugelförmiges Zahnbein. In dem mittleren Teil des Kronendentins etwas nach innen von der Schmelzgrenze sieht man einige wenige Interglobularbezirke, die auf der Lingualseite etwas reichlicher vertreten sind. Im Wurzelteil erblickt man eine Tomes'sche Körnerschicht, in welche sich auch die Endausläufer der Zahnbeinkanälchen des Wurzelteils erstrecken, die sich in den peripheren Teilen zahlreich verzweigen. Im Kronenteil verlaufen die Zahnbeinkanälchen nach der Schmelzgrenze, wo sie aufhören. Nur ganz ausnahmsweise dringt ein vereinzelter Odontoblastenfortsatz ganz an der Spitze der Krone ein Stückchen in den Schmelz ein.

N:o 85. Überzähliger + 2 von einem 24-jährigen Manne. Im linken Oberkiefer sieht man auf der Labialseite des in normaler Okklusion stehenden + 2 einen überzähligen Zahn, dessen äussere Gestalt in erster Linie an einen lateralen Schneidezahn erinnert. Auch auf der rechten Seite finden sich im Zahnbogen nebeneinander zwei Stück 2 +, die beide nicht wie Milchzähne aussehen. Der in der linken Labialokklusion befindliche + 2 wird extrahiert.

Es ist ein typischer Zapfenzahn, dessen Krone die Form eines bajonettartig gekrümmten stumpfen Kegels hat. Die Wurzel ist dicker als die Krone und gerade. Im Schmelz erblickt man überall Retzius'sche Parallelstreifen. Auf sagittalen Schliffen sieht man etwas nach innen von der Schmelzgrenze sowohl auf der Labial- wie auf der Lingualseite des Kronendentins I. D., und zwar auf der Labialseite reichlicher. An dem labialwärts gekrümmten Bajonettknie der Krone enthält das Dentin in der Nähe der Schmelzgrenze einen dichten Kreis von I. D. Im

Wurzelteil befindet sich eine Körnerschichtzone, in welcher die Endausläufer der Zahnbeinkanälchen in der Wurzel verschwinden. Im Kronenteil hören sie an der Schmelzgrenze auf, ausser in der äussersten Spitze, wo sehr zahlreiche Odontoblastenfortsätze kolbenförmig verdickt auch ein wenig in den Schmelz eindringen.

2) Die Eckzähne des Oberkiefers.

N:o 86. 3 + Anlage (Tafel VII, Fig. 27.) und

N:o 87. + 3-Anlage von demselben 6-jährigen Knaben wie in N:o 73.

Die Anlagen stecken auf der Medialseite und etwas unterhalb des Canalis infraorbitalis im Knochen, erheblich höher als die Anlagen der Vorbackzähne. In den Wurzeln der Milchzähne + 0.3 und 0.3 + hat die Resorption noch nicht begonnen. Die Anlagen werden aus dem Knochen herauspräpariert und gemessen. Ihre Länge beträgt 12 mm, ihre Breite 8.5 mm und ihre Dicke labiolingual 9.5 mm. Die Kronen haben ihre volle Länge erreicht. Bei beiden sieht man im Schmelz Retzius'sche Streifen. Pulpa sehr zell- und gefässreich. Mit Ausnahme des äussersten Spitzenteils ist das Kronendentin mit recht grossen und zahlreichen Interglobularbezirken versehen, die in Richtung der Owen'schen Konturlinien angeordnet sind. An vielen Stellen sind auch die zu derselben Konturlinie gehörigen Interglobularbezirke an den Spitzen miteinander verbunden. Ausserhalb der Odontoblasten befindet sich die durch Eosin rot gefärbte dentinogene Zone, an welche sich das Dentin, mit einer von Kugelsegmenten gebildeten Grenzlinie anschliesst. Etwas ausserhalb davon erkennt man sog. areoläres Dentin. Die Zahnbeinkanälchen verlaufen ununterbrochen und ohne grössere Veränderungen durch das I. D. und endigen an der Schmelzgrenze.

N:o 88. 3 + von einer 19-jährigen Frau, bei welcher der Zahnbogen vollständig geschlossen ist, der Milcheckzahn auf der rechten Seite fehlt, aber der Ersatzeckzahn labial ganz und gar ausserhalb des Zahnbogens liegt und deswegen entfernt wird.

Der Zahn ist vollständig entwickelt und makroskopisch ist nichts Besonderes daran wahrzunehmen.

Im Schmelz erkennt man Retzius'sche Streifen. Im Kronendentin etwas nach innen von der Schmelzgrenze sieht man auf Sagittalschliffen sowohl auf der Labial- wie auf der Lingualseite sehr zahlreiche und grosse Interglobularbezirke, die am mächtigsten im mittleren Teil der Krone entwickelt sind. Im oberen Teil der Krone erblickt man viele dunklere Stellen, an denen die Zahnbeinkanälchen etwas breiter als in der Umgebung erscheinen; ausserdem findet man dort schmale, halbkreisförmige Linien. Im Anfangsteil der Wurzel kommen ebenfalls einige wenige Interglobularbezirke vor. Übrigens lassen sie in ihrer Anordnung die Richtung der Owen'schen Konturlinien erkennen, und die Zahnbeinkanälchen verlaufen ununterbrochen durch dieselben. An vielen Stellen erscheinen die Zahnbeinkanälchen innerhalb des I. D. etwas verbreitert. Im Wurzelteil gewahrt man eine sehr gut entwickelte Körnerschichtzone, in welche sich die Endausläufer der dortigen Zahnbeinkanälchen erstrecken. Im Kronenteil hören sie an der Schmelzgrenze auf; nur im Spitzenteil dringen vereinzelte Odontoblastenfortsätze bis in den Schmelz vor, verlaufen dort, nachdem sie aus ihrer Richtung etwas apikalwärts abgewichen sind und endigen meistens keulenförmig verdickt.

N:o 89. + 3 von derselben 21-jährigen Frau wie in N:o 39.

Man bemerkt an dem Zahn makroskopisch sonst nichts Besonderes, als dass die Krone im Vergleich zu ihrer Dicke relativ kurz ist. Auf sagittalen Längsschliffen erblickt man massenhaft Retzius'sche Streifen im Schmelz. Das ganze Kronendentin enthält sowohl auf der Labial- als auch auf der Lingualseite bis in den Spitzenteil hinein etwas nach innen von der Schmelzgrenze sehr grosse und zahlreiche Interglobularbezirke, die gewöhnlich in Richtung der Owen'schen Konturlinien angeordnet sind. Die Zahnbeinkanälchen verlaufen ununterbrochen durch das I. D. Stellenweise kann man beobachten, dass sie innerhalb des I. D.

etwas verbreitert sind. Im Kronenteil hören die Zahnbeinkanälchen an der Schmelzgrenze auf, im Wurzelteil verschwinden sie in der dichten Körnerschichtzone, die durch eine dünne homogene Zahnbeinschicht von dem Zement getrennt ist.

N:o 90. 3 + von einer 35-jährigen Frau.

Gut entwickelter und kräftiger Zahn. Im Schmelz zahlreiche Retzius'sche Streifen. Im unteren Drittel des Kronendentins ein wenig nach innen von der Schmelzgrenze erkennt man auf Sagittalschliffen sowohl auf der Labial- wie auf der Lingualseite I. D., durch welches die Zahnbeinkanälchen ohne Unterbrechung verlaufen, um an der Schmelzdentingrenze oft wie abgeschnitten zu endigen. Im Spitzenteil der Krone und ein wenig auch an anderen Stellen dringen die Enden einiger Odontoblastenfortsätze eine kurze Strecke in den Schmelz ein, wo sie zumeist kolbenförmig verdickt aufhören. Im Wurzelteil erstrecken sich die Endausläufer der Zahnbeinkanälchen bis in die dort mächtig auftretende Körnerschicht.

In der Anordnung der Interglobularbezirke erkennt man meistens die Richtung der Owen'schen Konturlinien.

N:o 91. 3 + von einer 35-jährigen Frau.

Gut entwickelter Zahn, an dem man makroskopisch nichts Fehlerhaftes wahrnimmt. Im Schmelz erblickt man Retzius'sche Parallelstreifen sowie im Kronendentin etwas nach innen von der Schmelzgrenze ziemlich reichlich I. D. Die Zahnbeinkanälchen verlaufen ununterbrochen durch das I. D. Innerhalb der grossen Interglobularbezirke erscheinen die Zahnbeinkanälchen etwas breiter als in dem umgebenden Dentin. Im Wurzelteil findet sich eine gut entwickelte Körnerschicht, bis in welche sich auch die Endausläufer der Zahnbeinkanälchen des Wurzelteils erstrecken. Im Kronenteil endigen sie an der Schmelzgrenze. Hier und da, an der Zahnspitze gehäufter, erstrecken sich einzelne Odontoblastenfortsätze eine kurze Strecke in den Schmelz.

N:o 92. + 3 von einer 35-jährigen Frau. (Tafel IX, Fig. 36.)

Der Spitzenteil der Krone ist in 2 mm Ausdehnung gleichsam gequetscht und der Schmelz daselbst sehr dünn und hypoplastisch, der restliche Teil des Zahnes ist normal gebildet. Im Schmelz bemerkt man Retzius'sche Streifen. Im Kronenteil eine kurze Strecke nach innen von der Schmelzgrenze sieht man grosse, in Richtung der Owen'schen Konturlinien verlaufende, an ihren Spitzen miteinander verbundene Interglobularbezirke, die auf Sagittalschliffen sowohl auf der Labial- als auch auf der Lingualseite zu finden sind. Das dem gequetschten Spitzenteil entsprechende Zahnbein ist durch und durch von grossen Interglobularbezirken erfüllt, die sich unmittelbar bis an die Schmelzgrenze erstrecken. Die Zahnbeinkanälchen verlaufen ununterbrochen durch das I. D. und endigen im Kronenteil an der Schmelzgrenze, im Wurzelteil in der gut entwickelten Körnerschicht.

N:o 93. + 3 von einer 40-jährigen Frau.

Gut entwickelter Zahn, der makroskopisch fehlerlos erscheint. Auf Querschliffen erkennt man im Schmelz Retzius'sche Streifen sowie im Kronendentin ein wenig nach innen von der Schmelzgrenze auf allen Seiten I. D. Der Spitzenteil der Krone ist allerdings frei davon, dafür kommen aber Interglobularbezirke auch in der Zahnhalsgegend vor.

Die Zahnbeinkanälchen endigen in der Krone an der Schmelzdentingrenze, und in der Wurzel erstrecken sich ihre Endausläufer in die Körnerschichtzone.

N:o 94. 3 + von einem 43-jährigen Manne.

Stark gebauter, fehlerfrei aussehender Zahn. Auf sagittalen Längsschliffen sieht man im Schmelz Retzius'sche Parallelstreifen sowie in den zwei unteren Dritteln des Kronendentins sowohl auf der Labial- wie auf der Lingualseite I. D., das in Richtung der Owen'schen Konturlinien angeordnet ist. In den obersten Teilen bemerkt man schmale, halbkreisförmige Streifen aus schon in der Verkalkung begriffenem I. D. Die Zahnbeinkanälchen durchziehen das I. D. ununterbrochen und endigen gewöhnlich an der Schmelzgrenze. Einige wenige Odontoblastenfortsätze drin-

gen hier und da ein wenig in den Schmelz ein und hören dort gewöhnlich unter kolbenförmiger Verdickung auf. Im Wurzelteil befindet sich eine mächtige Körnerschicht, in welche sich die Endausläufer der Zahnbeinkanälchen des Wurzeldentins erstrecken.

N:o 95. 3 + von einem 43-jährigen Manne.

Kräftiger und gut entwickelter Zahn, dessen Spitze so stark abgenutzt ist, dass das Zahnbein freiliegt. Im Schmelz erkennt man auf sagittalen Längsschliffen überall reichlich Retzius'sche Parallelstreifen. Im Kronendentin findet man, abgesehen vom Spitzenteil, sowohl auf der Labial- wie auf der Lingualseite Interglobularbezirke, die in Richtung der Owen'schen Konturlinien gruppiert sind. Ein einzelnes I. D. gewahrt man auch in dem Dentin des Anfangsteils der Wurzel. Der Wurzelteil weist auch eine gut entwickelte Tomes'sche Körnerschicht auf, in welche sich die Endausläufer der dort befindlichen Zahnbeinkanälchen erstrecken. Im Kronenteil hören sie an der Schmelzdentingrenze auf, ausser im äussersten Spitzenteil, wo einzelne Odontoblastenfortsätze eine kurze Strecke in den Schmelz eindringen.

N:o 96. + 3 von einem 43-jährigen Manne.

Gut entwickelter Zahn, in dessen Schmelz man auf Längsschliffen Retzius'sche Streifen erblickt, und dessen Kronendentin in seinen unteren zwei Dritteln Interglobularbezirke enthält, in deren Anordnung man die Richtung der Owen'schen Konturlinien erkennt. Im Wurzelteil befindet sich unter dem Zement eine Körnerschicht, bis in welche sich die Endausläufer der dortigen Zahnbeinkanälchen erstrecken. Im Kronenteil verlaufen die Zahnbeinkanälchen ununterbrochen durch das I. D. und endigen an der Schmelzgrenze. Vereinzelte Odontoblastenfortsätze dringen freilich auch ein wenig in den Schmelz ein und endigen dort gewöhnlich kolbenförmig verdickt.

N:o 97. + 3 von einem 61-jährigen Manne.

Gut entwickelter und makroskopisch fehlerfrei erscheinender Zahn. Auf Querschliffen gewahrt man im Schmelz zahlreiche Retzius'sche Streifen und im Kronendentin etwas nach innen

von der Schmelzgrenze reichlich I. D., das sich allseitig im Zahn ausgebreitet hat. Im Spitzenteil des Zahnes findet man kein I. D., wohl aber in der Zahnhalsgegend und im Anfangsteil der Wurzel. Der ganze Wurzelteil zeichnet sich ferner durch eine reichlich entwickelte Körnerschicht aus, bis in die sich die Endausläufer der Zahnbeinkanälchen des Wurzelteils erstrecken. Im Kronenteil endigen sie an der Schmelzgrenze.

3) Die Prämolaren des Oberkiefers.

N:o 98. 4 + -Anlage und

N:o 99. + 4-Anlage von demselben 6-jährigen Knaben wie in N:o 73.

Die Zahnanlagen stecken noch tief im Knochen oberhalb der Wurzeln der oberen Milchmolaren, sie werden von dort herauspräpariert und gemessen. Ihre Länge beträgt 10 mm, ihre Breite mesiodistal 8 mm und ihre Dicke bukkopalatinal 10 mm. Die Kronen der Anlagen sind schon zu ihrer vollen Länge entwickelt und auch von der Wurzel schon ein kleiner Anfang. Schmelz glatt und schön geformt, auf bukkopalatinalen Längsschliffen sieht man doch reichlich Retzius'sche Streifen darin. Pulpa sehr zell- und gefässreich. Zwischen der dentinogenen Schicht und dem fertigen Dentin befindet sich eine aus Kugelsegmenten gebildete Grenzzone. Das ganze Kronendentin enthält schmale Interglobularbezirke, die in der Höckergegend und auf der ganzen Kaufläche im allgemeinen von grösserer Gestalt sind. In ihrer Anordnung kann man im grossen Ganzen die Richtung der Owen'schen Konturlinien erkennen. Die Zahnbeinkanälchen verlaufen ohne Unterbrechung durch das I. D. und endigen an der Schmelzdentingrenze. In der Gegend der Höckerspitzen sieht man jedoch zahlreiche keulenförmig verdickte Enden von Odontoblastenfortsätzen, die ein wenig in den Schmelz eingedrungen sind.

N:o 100. + 4 von einer 20-jährigen Frau.

Gut entwickelter Zahn, dessen Wurzel sich an ihrem Spitzenteil in zwei getrennte Wurzeln teilt. Auf Sagittalschliffen erkennt

man im Schmelz Retzius'sche Streifen, sowie im Dentin etwas nach innen von der Schmelzgrenze sowohl auf der Bukkal- wie auf der Palatinalseite und unterhalb der Kaufläche I. D. Auf der Palatinalseite findet man I. D. bis hinein in die Wurzelspitze.

Die Tomes'sche Körnerschicht in der Wurzel ist spärlich. Die Endausläufer der Zahnbeinkanälchen erstrecken sich dort bis in diese Körnerschichtzone, und an vielen Stellen bemerkt man, dass ein winziges Kanälchen in ein Korn eintritt, um sich an dessen peripherem Ende fortzusetzen. An andern Stellen wiederum sieht man, dass die Endverzweigung eines Zahnbeinkanälchens unter kolbenförmiger Verdickung in einem Körnchen endigt, genau wie die Odontoblastenfortsätze, welche im Kronenteil in den Schmelz eindringen. Durch das I. D. verlaufen die Zahnbeinkanälchen ununterbrochen und hören gewöhnlich an der Schmelzgrenze auf.

N:o 101. + 4 von einer 35-jährigen Frau.

Der Zahn ist gut entwickelt und weist nur eine Wurzel sowie einen Wurzelkanal auf. Auf Querschliffen erblickt man im Schmelz Retzius'sche Streifen als übereinander gelagerte Ringbildungen. Ein wenig nach innen von der Schmelzgrenze enthält das Zahnbein überall I. D., durch welches die Zahnbeinkanälchen ununterbrochen verlaufen, um an der Schmelzgrenze zu endigen. Im Wurzelteil findet sich eine Körnerschicht, in welche sich die Zahnbeinkanälchen des Wurzeldentins erstrecken.

N:o 102. 4 + von einer 40-jährigen Frau.

Der Zahn erscheint makroskopisch gut entwickelt, und seine Wurzel ist in ihrem Spitzenteil sowohl durch eine mesiale wie eine distale Rinne in zwei Teile geteilt, von denen jeder einen Wurzelkanal enthält. Auf Sagittalschliffen bemerkt man im Schmelz Retzius'sche Streifen und in den beiden oberen Dritteln der Krone I. D., das in der Gegend der Zahnhöcker am reichlichsten ausgebildet ist und schichtweise übereinander liegt. Im Wurzelteil findet sich eine spärliche Körnerschicht, bis in welche sich die Endausläufer der dortigen Zahnbeinkanälchen erstrecken. Im Kro-

nenteil verlaufen sie ununterbrochen durch das I. D. und endigen an der Schmelzgrenze. Hier und da, in den Höckerspitzen aber reichlicher, dringen Odontoblastenfortsätze ein wenig in den Schmelz ein und endigen dort gewöhnlich unter kolbenförmiger Verdickung.

N:o 103. + 5 von einer 20-jährigen Frau.

Gut entwickelter gesunder Zahn, der zwei zusammengewachsene Wurzeln aufweist. Im Schmelz erkennt man auf sagittalen Schliffen Retzius'sche Fasern und im Kronendentin etwas innerhalb der Schmelzgrenze ziemlich reichlich I. D. Am meisten davon findet sich in der Gegend der Zahnhöcker, und auch auf Seiten der Kaufläche sieht man I. D. als Brücke, die in den beiden Höckern enthaltenen Gruppen verbinden. In einigen Interglobularbezirken erscheinen die Zahnbeinkanälchen gleichsam verbreitert, aber im allgemeinen verlaufen sie unverändert durch das I. D. und endigen an der Schmelzgrenze. Der Wurzelteil umfasst eine Körnerschicht, in welche sich die Endausläufer der dort befindlichen Zahnbeinkanälchen erstrecken.

N:o 104. + 5 von einer 58-jährigen Frau.

Gut entwickelter und kräftiger Zahn, der nur mit einer Wurzel und einem Wurzelkanal versehen ist. Auf sagittalen Schliffen erkennt man im Schmelz eine geringe Anzahl Retzius'scher Streifen und im Kronendentin nur einige wenige Schichten spärlicher kleiner Interglobularbezirke. Die Tomes'sche Körnerschicht im Wurzelteil ist ebenfalls spärlich. Die Zahnbeinkanälchen erstrecken sich im Wurzelteil in die Körnerschicht und im Kronenteil bis an die Schmelzgrenze. In den Höckerspitzen sieht man jedoch eine ziemliche Menge verdickter Enden von Odontoblastenfortsätzen, die eine kurze Strecke in den Schmelz eingedrungen sind.

N:o 105. + 3 von einer 68-jährigen Frau.

Stark gebauter Zahn, auf dessen Sagittalschliffen im Schmelz Retzius'sche Streifen zu sehen sind. Im Dentin etwas nach innen von der Schmelzgrenze in der Gegend der Zahnhöcker sieht man grosse Interglobularbezirke sowie zwischen den Höckern auf Seiten

der Kaufläche ganz schmales I. D. und auch nur kugelsegmentförmige Linien. Auch der Anfangsteil der Wurzel ist auf der Palatinalseite mit I. D. versehen. Im Wurzelteil findet sich eine mässig mächtige Körnerschicht, in welche sich die Endausläufer der Zahnbeinkanälchen des Wurzeldentins erstrecken. Im Kronenteil endigen sie an der Schmelzgrenze; in der Gegend der Zahnhöcker jedoch dringen sie in grösserer Menge auch eine kurze Strecke in den Schmelz ein.

4) Die Molaren des Oberkiefers.

N:o 106. + 7 von einer 35-jährigen Frau.

Gut entwickelter Zahn, in dessen Krone man auf Querschliffen dünnes I. D. und sog. areoläres Dentin auf allen Seiten des Zahnes findet. Die Zahnbeinkanälchen verlaufen ununterbrochen durch das I. D. und endigen an der Schmelzgrenze.

N:o 107. + 7 von einer 40-jährigen Frau.

Der Zahn ist gut entwickelt und gesund. Auf Querschliffen seiner Krone erkennt man im Dentin auf der mesialen Approximalseite etwas innerhalb der Schmelzgrenze I. D., durch welches die Zahnbeinkanälchen verlaufen, um an der Schmelzgrenze zu endigen.

N:o 108. + 7 von einer 48-jährigen Frau.

Makroskopisch betrachtet gut entwickelter und gesunder Zahn. Auf bukko-palatinalen Längsschliffen sieht man Retzius'sche Streifen im Schmelz. Im Zahnbein etwas innerhalb der Schmelzgrenze findet sich sowohl auf der Bukkal- wie auf der Palatinalseite der Kaufläche ziemlich reichlich I. D., das man nach abwärts bis in die Mitte der Wurzel verfolgen kann. In seiner Gruppierung lässt es im grossen Ganzen die Richtung der Owen'schen Konturlinien erkennen. Die Zahnbeinkanälchen verlaufen ununterbrochen durch das I. D., und ihre Endausläufer erstrecken sich in die dort ziemlich mächtig auftretende Körnerschicht. Im Kronenteil endigen sie an der Schmelzgrenze. In der Gegend der Zahnhöcker dringen

zahlreiche Odontoblastenfortsätze auch in den Schmelz ein, wo sie gewöhnlich unter kolbenförmiger Verdickung endigen.

N:o 109. 8 + und

N:o 110. + 8 von einer 20-jährigen Frau. (Tafel VII, Fig. 28 und Tafel VIII, Fig. 31.)

Die Zähne sind noch nicht vollständig durchgebrochen, aber weil die Absicht besteht, eine ganze Prothese für den Ober- und Unterkiefer zu machen, werden die Zähne vorsichtshalber hervorpräpariert und ausgezogen.

Die Wurzeln der Zähne sind teilweise zusammengewachsen, doch kann man deutlich drei gesonderte Wurzelkanäle erkennen, deren Spitzenöffnungen noch ziemlich gross sind. Der Kronenteil ist bei beiden gut entwickelt, und im Schmelz lässt sich keinerlei Hypoplasie noch Fehlerhaftigkeit wahrnehmen, er ist im Gegenteil besonders stark und kräftig ausgebildet. Auf Querschliffen erblickt man im Schmelz Retzius'sche Streifen und im Kronendentin, ein Stückchen nach innen von der Schmelzgrenze, reichlich grosse Interglobularbezirke, die auch in der Zahnhalsgegend und im Wurzeldentin bis in der Nähe der Wurzelspitzen vorkommen. Im Wurzelteil findet sich ferner eine Tomes'sche Körnerschicht, die von dem I. D. durch eine schmale Zone normal verkalkten Dentins getrennt ist. Ausserhalb der Odontoblasten ist auch überall eine dentinogene Zone zu bemerken, an welche das fertige Dentin in einer von Kugelsegmenten gebildeten Grenzlinie angrenzt.

Die Zahnbeinkanälchen verlaufen allerwärts durch das I. D. und endigen im Kronenteil an der Schmelzgrenze; im Wurzelteil erstrecken sich ihre feinen Endausläufer in die Körnerschicht.

5) Die Schneidezähne des Unterkiefers.

N:o 111. —1 von demselben 6-jährigen Knaben wie in N:o 73.

Die Zahnkrone ist zur Hälfte durchgebrochen und von der Wurzel ca 2/3 entwickelt. Zahnlänge 19 mm, Länge der Krone auf der Labialseite 8 mm, ihre Breite mesiodistal 5.5 mm, ihre

Dicke am Zahnhals labiolingual 6.5 mm. Die Krone sieht in jeder Beziehung gut entwickelt aus. Auf sagittalen Längsschliffen erblickt man im Schmelz Retzius'sche Streifen und im Zahnbein ein wenig nach innen von der Schmelzgrenze sowohl auf der Labial- wie auf der Lingualseite ziemlich reichlich in Richtung der Owen'schen Konturlinien angeordnetes I. D., das man auch im Wurzelteil eine lange Strecke weit verfolgen kann. Im Spitzenteil der Krone hingegen findet sich kein I. D. Im Wurzelteil erkennt man eine ziemlich schwache Körnerschicht, in welche sich die feinen Endausläufer der Zahnbeinkanälchen des Wurzeldentins erstrecken. Im Kronenteil hören die Zahnbeinkanälchen an der Schmelzgrenze auf. An der äussersten Spitze der Krone dringen einige Odontoblastenfortsätze auch eine kurze Strecke in den Schmelz ein, wo sie zumeist unter kolbenförmiger Verdickung endigen.

N:o 112. —1 von einer 20-jährigen Frau. (Tafel VIII, Fig. 32.)

Der Zahn ist makroskopisch betrachtet gut entwickkelt. Der seine Krone bedeckende Schmelz erscheint glatt und schön ausgebildet. Auf sagittalen Längsschliffen erkennt man jedoch Retzius'sche Streifen im Schmelz. Das Kronendentin mit Ausnahme des Spitzenteils enthält sowohl auf der Labial- wie auf der Lingualseite zahlreiche grosse Interglobularbezirke. Obgleich das I. D. wegen seiner Grösse einen erheblichen Raum im Zahnbein einnimmt, kann man doch in seiner Anordnung die Richtung der Owen'schen Konturlinien nachweisen. I. D. bemerkt man ferner auch im Wurzelteil, wo es sich bis zur Mitte erstreckt. Je weiter man nach abwärts kommt, umso mehr nimmt es an Grösse ab und umso näher rückt es an die Peripherie. Im Wurzelteil findet sich ausserdem eine ziemlich mächtig entwickelte Körnerschicht, in welche sich die Endausläufer der dortigen Zahnbeinkanälchen erstrecken. Im Kronendentin endigen sie an der Schmelzgrenze. Das I. D. durchziehen die Zahnbeinkanälchen ununterbrochen und sind in der Regel auch sonst in keiner Weise verändert.

N:o 113. —2 von derselben Frau wie der vorige. (Tafel VII, Fig. 25.)

Gut entwickelter Zahn mit glattem Schmelz, in dem man keine Hypoplasien erkennen kann. Auf sagittalen Längsschliffen bemerkt man jedoch darin zahlreiche Retzius'sche Streifen, und im Kronenteil erblickt man ein wenig nach innen von der Schmelzgrenze eine Menge grosser, in Richtung der Owen'schen Konturlinien angeordneter Interglobularbezirke. Der Spitzenteil der Krone ist frei davon; aber sogar in der Zahnhalsgegend kommt I. D. — wenn auch etwas abgeschwächt — vor. Im oberen Teil des Wurzeldentins ist es wieder sehr mächtig vertreten, um nach abwärts schwächer zu werden. Vereinzelte Interglobularbezirke trifft man jedoch noch in der Nähe des Spitzenteils der Wurzel. Der Wurzelteil weist auch eine Tomes'sche Körnerschicht auf, bis in welche sich die Zahnbeinkanälchen des Wurzeldentins erstrecken. Im Kronenteil endigen sie an der Schmelzgrenze. Durch das I. D. verlaufen die Zahnbeinkanälchen ununterbrochen, aber stellenweise können sie darin doch ein wenig breiter als in dem umgebenden Zahnbein erscheinen.

N:o 114. —1 von einer 40-jährigen Frau.

Der Spitzenteil der Zahnkrone ist sehr abgenutzt, aber im übrigen ist der Zahn in normaler Weise entwickelt. Auf Sagittalschliffen erblickt man im Schmelz Retzius'sche Streifen und in den zwei unteren Dritteln des Kronendentins etwas innerhalb der Schmelzgrenze sowohl auf der Labial- wie auf der Lingualseite I.D., das ferner auch in dem Anfangsteil des Wurzelteils konstatiert wird. Im Wurzelteil findet sich überdies eine ziemlich mächtige Körnerschicht. Die Zahnbeinkanälchen durchziehen das I.D. ununterbrochen und endigen im Kronenteil an der Schmelzgrenze. Vereinzelte Odontoblastenfortsätze dringen hier und da auch ein wenig in den Schmelz ein. Im Wurzelteil verschwinden die zarten Endausläufer der Zahnbeinkanälchen in der Körnerschichtzone.

N:o 115. —2 von derselben Frau wie der vorige.

Der Zahn ist gross und gut entwickelt. Auf sagittalen Längsschliffen erkennt man Retzius'sche Streifen im Schmelz und im

Kronendentin ein wenig nach innen von der Schmelzgrenze sowohl auf der Labial- wie auf der Lingualseite kleine Interglobularbezirke. Der Wurzelteil enthält eine Körnerschicht, in welche sich die Endausläufer der Zahnbeinkanälchen erstrecken. Im Kronendentin verlaufen die Zahnbeinkanälchen ununterbrochen durch das I.D. und endigen an der Schmelzgrenze.

N:o 116. — 2 von einer 40-jährigen Frau.

Der Zahn ist in seinem Spitzenteil dermassen abgenutzt, dass die ursprüngliche Pulpagrenze beinahe erreicht ist, wo sich alsdann nach der Pulpa hin reichlich Sekundärdentin entwickelt hat. Der Schmelz weist deutlich sichtbare Retzius'sche Streifen auf. Im Dentin findet sich ein wenig nach innen von der Schmelzgrenze I.D., das sich sowohl auf der Labial- als auch auf der Lingualseite bis in die Mitte der Wurzel erstreckt. Reichlicher und in grösseren Gebilden kommt es auf der Labialseite vor. Im Wurzelteil wird es, je weiter man nach abwärts kommt, immer kleiner und spärlicher und rückt der Oberfläche immer näher. Ganz unmittelbar geht es hier jedoch nicht in die im Wurzelteil ziemlich mächtig auftretende Körnerschicht über, sondern bleibt durch eine ganz dünne Schicht normal verkalkten Dentins davon getrennt. In der Anordnung des I.D. kann man im allgemeinen die Richfung der Owen'schen Konturlinien wahrnehmen.

Die Zahnbeinkanälchen verlaufen ununterbrochen durch das I.D. Stellenweise kann man beobachten, dass sie innerhalb des I.D. gleichsam etwas verbreitert erscheinen, aber irgendwelche grösseren Veränderungen sind nicht daran nachzuweisen. Im Wurzelteil erstrecken sich die feinen Endverzweigungen der Zahnbeinkanälchen in die Körnerschicht, im Kronenteil endigen sie an der Schmelzgrenze.

N:o 117. — 2 von einer 47-jährigen Frau.

Die Krone ist beinahe zur Hälfte ihrer Länge ganz dünn und gleichsam labiolingual abgeplattet, der Schmelz ist in diesem Teile uneben und hypoplastisch. Aus der Anamnese geht hervor, dass die betreffende Person als Kind offenbar an Rachitis

gelitten hat. Auf sagittalen Längsschliffen erkennt man im Schmelz reichlich Retzius'sche Streifen. In demjenigen Teil der Krone, der unregelmässig entwickelt ist, erblickt man im Zahnbein schon gleich unterhalb des Schmelzes grosse, sich bis in die Spitze des Kronendentins erstreckende Interglobularbezirke. Auch in dem normal entwickelten Teil sieht man im Kronendentin mehrere Reihen I. D., die in Richtung der Owen'schen Konturlinien angeordnet sind und sich in der Wurzel weit über deren Mitte hinaus erstrecken. Im Wurzelteil sind die Interglobularberzirke von etwas kleinerer Gestalt und liegen der Oberfläche näher. Der Wurzelteil ist ferner mit einer ziemlich spärlichen Körnerschichtzone versehen, in welche sich die zarten Endausläufer der Zahnbeinkanälchen erstrecken. Im Wurzelteil endigen sie an der Schmelzgrenze.

N:o 118. —2 von einer 48-jährigen Frau.

Auch diese Person hat als Kind Rachitis gehabt, von der man Spuren in der unvollkommenen Bildung der Spitze und in Gestalt von Unebenheiten und hypoplastischen Stellen im Schmelz findet. Auf sagittalen Längsschliffen bemerkt man im Schmelz Retzius'sche Parallelstreifen, sowie im Dentin im ganzen Kronenzahnbein und im Anfangsteil der Wurzel massenhaft I. D. Es sind besonders grosse Gebilde, die miteinander in Verbindung stehen, und in den Teilen des Kronendentins, wo der Schmelz Hypoplasien aufweist, dicht gruppiert sind. Im allgemeinen kann man beobachten, dass das I. D. gemäss den Owen'schen Konturlinien angeordnet ist. Die Zahnbeinkanälchen durchziehen das I. D. ununterbrochen und endigen im Kronenteil an der Schmelzgrenze; im Wurzelteil erstrecken sie sich in die dort befindliche mächtige Körnerschicht.

N:o 119. 2— von einer 68-jährigen Frau.

Der Zahn ist gross und gut entwickelt. Auf seinen sagittalen Längsschliffen erkennt man im Schmelz ziemlich zahlreiche Retzius'sche Parallelstreifen. In den zwei unteren Dritteln des Kronendentins und im oberen Teil des Wurzelzahnbeins finden sich sowohl auf der Labial- wie auf der Lingualseite besonders

grosse Interglobularbezirke, die in Richtung der Owen'schen Konturlinien angeordnet sind. Im Kronenteil beginnen die Reihen des I. D. eine gewisse Strecke nach innen von der Schmelzgrenze; je mehr man nach abwärts nach der Wurzel zu kommt, umso kürzer werden die Reihen, und die alleruntersten Gebilde liegen einzeln und fallen beinahe mit der Körnerschicht des Wurzelteils zusammen. Die Zahnbeinkanälchen verlaufen ununterbrochen durch das I. D., und ihre zarten Endausläufer erstrecken sich im Wurzelteil in die Körnerschicht; im Kronenteil endigen sie an der Schmelzgrenze entweder gleichsam abgebrochen oder als dünne Verästelungen. An einigen Stellen kann man auch die verdickten Enden von Odontoblastenfortsätzen im Schmelz wahrnehmen.

6) Die Eckzähne des Unterkiefers.

N:o 120. —3 von einer 20-jährigen Frau.

Besonders kräftig entwickelter Zahn, mit dickem, makroskopisch fehlerfreiem Schmelz. Auf labiolingualen Längsschliffen sieht man im Schmelz Retzius'sche Parallelstreifen. Abgesehen von dem Spitzenteil kommen im Kronendentin sowohl auf der Labial- wie auf der Lingualseite sehr zahlreiche grosse Interglobularbezirke vor. In ihrer Anordnung kann man im grossen Ganzen die Richtung der Owen'schen Konturlinien verfolgen. I. D. findet sich auch, obgleich spärlicher, in der Zahnhalsgegend. Im oberen Teil der Wurzel ist es wieder reichlich vorhanden, um allmählich nach abwärts, nach der Wurzelspitze zu, schwächer zu werden, aber vereinzelte Interglobularbezirke sieht man noch ganz in der Nähe der Wurzelspitze. An Umfang ist das I. D. im Wurzeldentin etwas kleiner als in der Krone und liegt näher an der Oberfläche. Der Wurzelteil enthält weiterhin eine gut entwickelte Tomes'sche Körnerschicht, bis in welche sich die zarten Endverzweigungen der Zahnbeinkanälchen des Wurzeldentins erstrecken. Im Kronenteil hören die Zahnbeinkanälchen gewöhnlich an der Schmelzgrenze

auf; aber vereinzelte Endausläufer von Odontoblastenfortsätzen sieht man auch im Schmelz als längliche verdickte Anhänge.

N:o 121. 3— von einem 40-jährigen Manne.

Der Zahn ist besonders gross und gut entwickelt und makroskopisch kann man keine Mängel daran bemerken. Auf labiolingualen Längsschliffen sieht man zahlreiche Retzius'sche Parallelstreifen im Schmelz, und im Kronendentin, zumal im mittleren Drittel der Krone auf der Lingualseite, entdeckt man grosse Interglobularbezirke, die in Richtung der Owen'schen Konturlinien angeordnet sind und vielfach an ihren Spitzen miteinander in Verbindung stehen. Auf der Labialseite ist das I. D. etwas spärlicher vertreten. Es kommt auch im Spitzenteil des Zahnes sowie in der Zahnhalsgegend vor, wo es allerdings kleinere Gebilde darbietet. Etwas grössere Bezirke erblickt man dagegen im Anfangsteil der Wurzel, die dann nach abwärts aber immer kleiner und spärlicher an Zahl werden, um etwa in der Mitte der Wurzel in der Nähe der Tomes'schen Körnerschicht vollkommen aufzuhören.

Die Zahnbeinkanälchen verlaufen ununterbrochen, an manchen Stellen vielleicht etwas verbreitert, durch das I. D., und im Wurzelteil verschwinden ihre zarten Endausläufer in der ziemlich mächtigen Körnerschicht; im Kronenteil hören sie gewöhnlich an der Schmelzgrenze auf. Im Spitzenteil der Krone dringen vereinzelte Odontoblastenfortsätze ein wenig in den Schmelz ein, wo sie zumeist von ihrer Richtung etwas apikalwärts abweichen und gewöhnlich in einer kolbenförmigen Verdickung endigen.

N:o 122. —3 von demselben Manne wie der vorige.

Der Zahn ist in jeder Beziehung gut entwickelt und von tadellosem Aussehen. Auf Querschliffen erblickt man im Schmelz Retzius'sche Streifen, sowie im Kronendentin, vornehmlich auf der Lingualseite, zahlreiche und grosse Interglobularbezirke, die sich aber auch auf beide Approximalseiten erstrecken. Auf der Labialseite erscheinen sie etwas seltener. Im Wurzelteil findet sich eine ziemlich mächtige Tomes'sche Körnerschicht, bis in welche sich die Endausläufer der Zahnbeinkanälchen des Wurzeldentins er-

strecken, während sie im Kronendentin an der Schmelzgrenze endigen.

N:o 123. 3— von einer 68-jährigen Frau.

Grosser und gut gebauter Zahn, in dessen Schmelz man auf der Labialseite kleine hypoplastische Stellen wahrnimmt. Auf labiolingualen Längsschliffen sieht man im Schmelz Retzius'sche Streifen und im Kronendentin sowohl auf der Labial- wie auf der Lingualseite konstatiert man grosse Interglobularbezirke, welche zumal an den Stellen, die den hypoplastischen Stellen im Schmelz entsprechen, sehr reich an Zahl und gross an Umfang sind und sich, indem sie sich miteinander vereinigen, bis dicht an die Schmelzgrenze erstrecken. I. D. kommt auch im Anfangsteil der Wurzel vor. Die Wurzel enthält überdies eine ziemlich mächtige Körnerschichtzone, in welcher die Endausläufer der Zahnbeinkanälchen des Wurzeldentins verschwinden. Im Kronenteil endigen sie an der Schmelzgrenze, während einzelne Odontoblastenfortsätze noch ein Stückchen in den Schmelz eindringen.

N:o 124. —3 von einem 76-jährigen Manne. (Tafel X, Fig. 37 und Fig. 38.)

Der Zahn ist gross und an der Spitze abgenutzt. Im Schmelz bemerkt man schon mit unbewaffnetem Auge leichte hypoplastische Stellen. Auf labiolingualen Längsschliffen konstatiert man Retzius'sche Parallelstreifen im Schmelz. Abgesehen von dem äussersten Spitzenteil erblickt man in dem gesamten Kronendentin sowohl auf der Labial- wie auf der Lingualseite sehr zahlreiche und grosse, in Richtung der Owen'schen Konturlinien angeordnete Interglobularbezirke. In der Zahnhalsgegend sind sie weniger, im Anfangsteil der Wurzel wiederum stärker vertreten, und einzelne Interglobularbezirke sieht man noch weit über die Mitte der Wurzel hinausziehen. Im Wurzelteil findet sich ausserdem eine mächtige Körnerschicht, bis in welche sich die Endausläufer der Zahnbeinkanälchen des Wurzeldentins erstrecken. Im Kronenteil endigen sie an der Schmelzgrenze. Im Spitzenteil ragen einige wenige verdickte Odontoblastenenden auch eine kurze

Strecke in den Schmelz hinein. Innerhalb der Interglobularbezirke sind die Kanälchen an vielen Stellen etwas verbreitert, und gleichzeitig bemerkt man auch im Kronendentin kleine Bezirke, wo die Zahnbeinkanälchen etwas breiter als in der Umgebung erscheinen und die Grundsubstanz eine dunklere Farbe aufweist.

7) Die Prämolaren des Unterkiefers.

N:o 125. —4 von einer 40-jährigen Frau.

Der Zahn ist klein und mangelhaft entwickelt. Seine Krone erinnert an eine kleine Kugel, auf deren Lingualseite man eine längs verlaufende Furche erkennt. Die Wurzel ist in ihrem Spitzenteil beinahe im rechten Winkel nach hinten umgebogen. Auf Querschliffen erblickt man im Schmelz zahlreiche Retzius'sche Parallelstreifen und im Kronendentin etwas innerhalb der Schmelzgrenze eine Menge grösserer Interglobularbezirke, durch welche die Zahnbeinkanälchen verlaufen, um im Kronenteil gewöhnlich an der Schmelzgrenze zu endigen. Im Wurzelteil kann man ihre zarten Endverzweigungen im peripheren Abschnitt des Wurzeldentins bis in die Körnerschicht verfolgen.

N:o 126. 5 — von einer 53-jährigen Frau.

Der Zahn ist in jeder Beziehung gut entwickelt. Auf Querschliffen erkennt man im Schmelz Retzius'sche Streifen und im Kronendentin etwas nach innen von der Schmelzgrenze ziemlich zahlreiche und grosse Interglobularbezirke, die auf der Approximalseite am schwächsten vertreten sind. Vereinzelte Interglobularbezirke findet man auch noch im Wurzeldentin. Der Wurzelteil enthält ferner eine schwach entwickelte Körnerschicht, bis in welche sich die Zahnbeinkanälchen des Wurzeldentins erstrecken. Im Kronenteil endigen sie an der Schmelzgrenze.

N:o 127. —5 von derselben Frau wie der vorige.

Auch dieser Zahn ist gross und gut entwickelt. Auf bukkolingualen Längsschliffen sieht man im Schmelz Retzius'sche Streifen und im Kronendentin etwas nach innen von der Schmelz-

grenze Interglobularbezirke, die auf der bukkalen und lingualen Seite der Zahnhöcker gross und verhältnismässig zahlreich, auf der Kaufläche hingegen dünn und spärlich sind. Auch der Anfangsteil des Wurzeldentins hat einige Interglobularbezirke aufzuweisen. Der Wurzelteil enthält überdies eine Körnerschicht, die aber auch in diesem Zahn sehr schwach entwickelt ist. Die Zahnbeinkanälchen durchziehen das I. D. und endigen im Kronenteil an der Schmelzgrenze, im Wurzelteil in der Körnerschichtzone. In der Gegend der Zahnhöckerspitzen ragen einzelne Odontoblastenfortsätze eine kurze Strecke in den Schmelz hinein und endigen dort in der Regel unter kolbenförmiger Verdickung.

8) Die Molaren des Unterkiefers.

N:o 128. 7— von einer 35-jährigen Frau.

Der Zahn ist gesund und gut entwickelt. In seiner Krone erblickt man auf bukkolingualen Schliffen etwas innerhalb der Schmelzgrenze I. D., das auf der Bukkal- und Lingualseite stärker ausgebildet, aber auch auf Seiten der Kaufläche zu sehen ist. Im allgemeinen kann man in seiner Gruppierung die während der Entwicklungsperiode des Zahnes jeweils bestehende Dentinpulpagrenze erkennen. Die Zahnbeinkanälchen verlaufen ununterbrochen durch das I. D. und endigen an der Schmelzgrenze.

In Gegend der Zahnhöckerspitzen dringen einige Odontoblastenfortsätze ein Stückchen in den Schmelz ein.

N:o 129. 8— und

N:o 130. —8 von derselben Frau wie in N:o 110.

Beide Zähne liegen noch völlig undurchgebrochen unter der Schleimhaut und auch die Kronen sogar noch grösstenteils im Knocheninnern.

Die Zähne sind beinahe vollständig entwickelt, im übrigen regelmässig gestaltet und mit glattem Schmelz versehen. Die Öffnungen der Wurzelkanäle sind noch sehr weit. Auf bukkolingualen Längsschliffen erblickt man im Schmelz Retzius'sche Streifen und im Zahnbein Interglobularbezirke. Letztere sind auf

der Bukkal- und Lingualseite sowie auf Seiten der Kaufläche in der Gegend der Fissuren gross und in mehreren Schichten angeordnet, aber man findet sie auch im Wurzelteil bis in die Wurzelspitze hinein. Der Wurzelteil zeichnet sich ferner durch eine mächtige Körnerschicht aus, in welche sich die Endausläufer der Zahnbeinkanälchen des Wurzeldentins erstrecken. An vielen Stellen kann man konstatieren, dass die zarten kleinen Kanälchen durch die Körner verlaufen. Im Kronenteil verlaufen die Zahnbeinkanälchen bis an die Schmelzgrenze, wo sie gewöhnlich endigen oft gleichsam abgebrochen, aber auch mit immer dünner werdenden Ausläufern. In der Gegend der Zahnhöcker dringen einige Odontoblastenfortsätze ein wenig in den Schmelz ein.

N:o 131. —8 von einem 27-jährigen Manne.

Der Zahn ist noch teilweise unter der Schleimhaut verborgen, denn nur der mesiolinguale Höcker ist sichtbar. Im Schmelz erkennt man schon makroskopisch hypoplastische Stellen. Auf bukkolingualen Längsschliffen bemerkt man im Schmelz Retzius'sche Streifen und im Kronendentin sowohl auf Seiten der Wange und Zunge als auch der Kaufläche ziemlich grosse Interglobularbezirke. Auch im Wurzelteil kommen solche bis in die Mitte der Wurzel vor. Die Zahnbeinkanälchen verlaufen überall ununterbrochen durch das I. D. und endigen im Kronenteil gewöhnlich an der Schmelzgrenze, im Wurzelteil in der dort ziemlich mächtig auftretenden Körnerschichtzone.

c) Die Einwirkung von Säure auf das Interglobulardentin und die Körnerschicht.

Die Säurewirkung untersuchte ich an acht Zähnen, die alle reichlich I. D. enthielten. Ich fertigte Schliffpräparate davon an und behandelte dieselben auf dem Objektträger mit der jeweils in Frage kommenden Säure, nämlich mit Ameisensäure bzw. Salzsäure.

N:o 132. + 1 von einem 45-jährigen Manne.

Der Zahn ist gross, gut entwickelt und makroskopisch in jeder Beziehung normal aussehend. Auf sagittalen Längsschliffen sieht man im Schmelz Retzius'sche Streifen und im Kronendentin, abgesehen vom Spitzenteil, sowohl auf der labialen als auch auf der lingualen Seite sehr zahlreiche grosse Interglobularbezirke. Auch im Wurzeldentin erkennt man I. D., das sich bis über die Mitte der Wurzel hinaus erstreckt, sowie eine ziemlich mächtige Körnerschicht, die den ganzen peripheren Teil des Wurzeldentins einnimmt. Die Zahnbeinkanälchen verlaufen durch das I. D. und endigen im Kronenteil gewöhnlich an der Schmelzgrenze, im Wurzelteil in der Körnerschichtzone.

Unter der Einwirkung von 50 % Salzsäure löst sich der Schmelz im Verlauf von 4—5 Stunden ab und gleichzeitig werden die Körnerschichtzone und die Grenze des I. D. unscharf, um bald gänzlich zu verschwinden. Nach Ablauf von 6—8 Stunden fangen die Grenzlinien des I. D. wieder an, an manchen Stellen hervorzutreten, aber bald darauf löst sich die Grundsubstanz vollständig auf, und die Zahnbeinkanälchen werden frei. I. D. ist nun nicht mehr nachzuweisen.

N:o 133. + 3 von einer 19-jährigen Frau.

Der Zahn ist gut entwickelt. Auf labiolingualen Längsschliffen erblickt man im Schmelz reichlich Retzius'sche Streifen, sowie im Kronendentin sowohl auf der labialen wie der lingualen Seite zahlreiche grosse, in Richtung der Owen'schen Konturlinien angeordnete Interglobularbezirke. Im Wurzelteil eine ziemlich mächtige Körnerschicht.

Das Präparat wird 5 Stunden lang mit 0.2 % Goldchlorid gefärbt und danach mit einer Lösung behandelt, die auf 6 Teile 0.2 % Goldchlorids 3 Teile reiner Ameisensäure enthält. Nach Verlauf von 30 Minuten sind I. D. und Teile der Körnerschichtzone noch sichtbar, aber zumal die Grenzregion des I. D. ist schon undeutlich geworden. Der Schmelz ist auch noch erhalten.

N:o 134. 3 + von einem 45-jährigen Manne.

Grosser, makroskopisch tadellos erscheinender Zahn. Auf Quer-

schliffen erkennt man im Schmelz Retzius'sche Streifen und im Kronendentin grosse Interglobularbezirke, in der distalen Hälfte des Zahnes am meisten. Im Wurzelteil eine ziemlich mächtige Körnerschicht. Die Schliffe werden mit Salzsäure behandelt. Nachdem die Säureeinwirkung solange angehalten hat, dass sämtliche Kalksalze sich aufzulösen begonnen haben und der Schmelz beinahe ganz verschwunden ist, werden die Grenzlinien des I. D. und die Körnerschichtzone sehr undeutlich und verschwinden nach einiger Zeit vollkommen.

N:o 135. + 8. Derselbe Zahn wie in N:o 110. (Tafel VIII, Fig. 29.)

Direkt unterhalb des in Abbildung 28 sichtbaren Schliffes wurde eine 1 mm starke Querscheibe von dem Zahn entnommen. Dieselbe wurde 24 Stunden lang mit der obenerwähnten Ameisensäure-Goldchloridlösung behandelt und danach auf weitere 24 Stunden in eine Mischung von Gummi arabicum und Glycerin eingelegt. Hierauf wurden Gefrierschnitte davon hergestellt. I. D. konnte man darin nicht mehr unterscheiden, sondern das Dentin erschien ganz homogen.

N:o 136. 3 — von einer 40-jährigen Frau.

Makroskopisch gut und gesund aussehender Zahn. Auf Querschliffen erblickt man im Schmelz Retzius'sche Streifen und im Kronendentin zahlreiche grössere Interglobularbezirke und zwar mehr auf der Lingual- als auf der Labialseite. In der Zahnhalsgegend bemerkt man gleichzeitig sowohl Tomes'sche Körner als auch I. D. Der Wurzelteil enthält eine ziemlich dichte Körnerschicht. Die Schliffe werden 3 Stunden lang mit 0.2 % Goldchlorid behandelt und dann in Goldchlorid-Ameisensäurelösung übergeführt.

Nach Ablauf von 30 Minuten fangen das I. D. und die Körnerschichtzone an, undeutlich zu werden; nach 55 Minuten kann man das I. D. noch schwach, hauptsächlich nur wegen des Farbunterschiedes erkennen und 15 Minuten später sind weder eine Körnerschicht noch I. D. mehr festzustellen.

N:o 137. — 3 von derselben Frau wie der vorige.

Gut und kräftig aussehender Zahn. Auf Querschliffen be-

merkt man im Schmelz Retzius'sche Streifen und im Kronen dentin allerseits massenhaft I. D., von dem man auf der Lingualseite 8 Schichten zählen kann. Im Wurzelteil bemerkt man unterhalb des Zementes und durch eine dünne homogene Zahnbeinschicht von diesem getrennt, eine Körnerschicht.

Nach einer Behandlung von 30 Minuten Dauer mit Goldchlorid-Ameisensäurelösung sind die Zahnbeinkanälchen und das I. D. rotbraun auf hellerem Grunde noch deutlich erkennbar, auch der Schmelz ist noch erhalten.

Nach Verlauf von 45 Minuten ist der Schmelz im Schwinden begriffen, I. D. und die Körnerschicht undeutlich sichtbar.

1 Stunde 15 Min. nach Beginn der Behandlung ist der Schmelz vollständig verschwunden; im Dentin kann man nur die Zahnbeinkanälchen unterscheiden, sonst wirkt es homogen.

N:o 138. 4 — von derselben Frau wie in N:o 110.

In normaler Weise entwickelter, gut aussehender Zahn. Auf Querschliffen sieht man im Schmelz Retzius'sche Streifen und im Dentin vornehmlich auf der Bukkal- und Lingualseite reichlich I. D. Im Wurzelteil ist eine mässig starke Körnerschicht zu sehen. Nach einer Behandlungsdauer von 30 Min. mit Goldchlorid-Ameisensäurelösung ist der Schmelz noch erhalten, aber I. D. und die Körnerschicht sind schon viel schwächer sichtbar als früher.

Nach Verlauf einer Stunde ist der Schmelz verschwunden, I. D. und die Körnerschichtzone sind noch sehr dunkel zu erkennen, von den zahlreich vorhanden gewesenen Interglobularbezirken sieht man jetzt nur noch einige wenige und auch diese undeutlich.

N:o 139. — 4 von derselben Frau wie in N:o 110.

Äusserlich gesund erscheinender, normal entwickelter Zahn. Auf bukkolingualen Längsschliffen bemerkt man im Schmelz Retzius'sche Streifen und im Kronendentin zahlreiche, in Richtung der Owen'schen Konturlinien angeordnete Interglobularbezirke sowohl auf der Bukkal- und Lingualseite als auch auf Seiten

der Kaufläche. Im peripheren Teile des Wurzeldentins eine ziemlich mächtige Körnerschicht.

Nach 2-stündiger Behandlung mit Goldchlorid-Ameisensäurelösung ist vom Schmelz nur noch der obere Abschnitt der Krone vorhanden; eine Körnerschicht kann man nur im Spitzenteil der Wurzel und I. D. in der Gegend der Zahnhöcker und auch dort auf der Palatinalseite nur sehr undeutlich unterscheiden.

B. Zusammenfassung der Untersuchungsergebnisse für die Zähne der Menschen.

a) Über das Interglobulardentin im allgemeinen.

Es bedarf wohl kaum der Erwähnung, dass die jetzt vorliegenden Untersuchungen vollständig die Ansicht von Kölliker und anderen Forschern bestätigen, wonach das Interglobulardentin unverkalkte Grundsubstanz ist, die sehr grosse Übereinstimmung mit der dentinoiden oder dentinogenen Substanz aufweist. Die Färbbarkeit der Grundsubstanz ist in beiden Fällen die gleiche. Oft sind die Dentinkanälchen in ihrem Innern etwas verbreitert, wie dies auch in der dentinogenen Substanz der Fall ist. Die Forscher, welche das Interglobulardentin als wirkliche Räume ansprechen, sind verhältnismässig gering an Zahl; von den neueren Forschern dürfte nur Fanny Goldberg ein Anhänger dieser Auffassung sein. Ihre Untersuchungen sind jedoch schon von Meyer (1925) und Dickmann (1925) so eingehend kritisiert worden, dass jene Seite ihrer Ergebnisse in diesem Zusammenhang kaum mehr berührt zu werden braucht.

Wie schon früher erwähnt, erfolgt die Einlagerung der Kalksalze in Kugelform und nur selten schichtenweise. Die Kugeln und die Schichten selbst besitzen noch, wie Tojoda (1926) nachweisen konnte, einen feinen schichtenförmigen Bau, der bei der Bielschowsky'schen Silberimprägnation sehr gut zum Vorschein kommt.

In jedem der Entwicklung unterworfenen Milch- wie auch Ersatzzahn befindet sich oberhalb der Odontoblasten eine un-

verkalkte Zone, die sog. dentinogene oder dentinoide Schicht, welche sich in dem Masse, wie das Zahnbein seine normale Stärke erreicht, zuerst also im Kronenteil, später auch im Wurzelteil, zu einer zarten Naht verdünnt, die im Knochen jener unverkalkten Naht entspricht, welcher die Osteoblasten aufsitzen. Die eigentliche dentinogene Schicht ist, wie erwähnt, immer unverkalkt, aber die Verkalkung geht gerade in dem daran grenzenden Teil des Dentins vor sich, und im wachsenden Zahn sieht man in dieser Gegend auch immer sog. Kölliker'sche Zahnbeinkugeln. Letztere kommen entweder isoliert oder als mit dem schon verkalkten Dentin vereinigte Gebilde vom Aussehen einer Halbkugel oder auch grösserer Kugelsegmente vor. In den wachsenden Zahnanlagen befinden sich die jüngsten Endausläufer der Anlage vollkommen auf einer solchen kugelförmigen Entwicklungsstufe. Unter normalen Verhältnissen verkalkt bald auch der zwischen den Kugeln befindliche Teil, und das Dentin verstärkt sich von Schicht zu Schicht.

Die Verkalkung des Dentins ist jedoch nicht durchweg ganz gleichartig und gleich dicht. Sie erfolgt in der Regel auch nicht ganz homogen, und bei dem lamellären Wachstum des Zahnbeins bleiben schichtenweise weniger dichte Stellen, die als Owen'schen Konturlinien bezeichnet werden, darin zurück. Gerade hier können auch grössere Gebiete zwischen den schon verkalkten Kugeln unverkalkt bleiben, und in dieser Weise entsteht das Interglobulardentin. Es handelt sich demgemäss um zwischen den verkalkten Kugeln zurückgebliebene unverkalkte Teile von Grundsubstanz, welche alle normalen Bestandteile des Dentins bis auf den Kalk enthalten. Das seiner Entstehung gemäss in Reihen angeordnete Interglobulardentin spiegelt also die Pulpadentingrenze wieder, wie sie in der jeweiligen Wachstumsperiode gewesen ist. Diese Reihen erscheinen auf Kronenlängsschliffen durchaus nicht parallel zu den Seitenflächen des Zahnes, aber auf rein horizontalen Querschliffen folgen sie allerdings in ringförmiger Anordnung genau der äusseren Zahnkontur.

Im allgemeinen ist der Spitzenteil der Krone bei den Schneide- und Eckzähnen frei von Interglobulardentin; auch erstreckt sich dasselbe nicht bis in den Schmelz, sondern beginnt erst etwas nach innen davon. Wenn man nach der Wurzel hin abwärts geht, rückt das Interglobulardentin der Aussenfläche immer näher, und wenn man es im Wurzelteil überhaupt findet, liegt es schon ganz dicht an der Körnerschicht, um sich bisweilen, wenn auch selten, unmittelbar damit zu vereinigen. Bei den Prämolaren und den Molaren kommt es auch in Gegend der Zahnhöcker sowie der Kaufläche im Dentin vor. An letzterer Stelle bricht es oft, wenn auch nicht immer, an den Fissuren ab.

b) Das Interglobulardentin und die Tomes'sche Körnerschicht der Milchzähne.

Form und Vorkommen des Interglobulardentins weisen in den Milch- und den Ersatzzähnen des Menschen erhebliche Abweichungen auf; deshalb habe ich sie schon in der Kasuistik getrennt behandelt, und deswegen dürfte es angebracht sein, auch die Untersuchungsergebnisse zunächst getrennt zu betrachten.

Die Zahnleiste — eine Bezeichnung, die von Waldeyer und Hertwig herrührt — weist nach mehreren Forschern (Mc Murrich, (1911), His (1885), Orban (1928), Zuckerkandl (1909), Röse (1891, 1892)) bereits bei den 11—15 mm langen Embryo Zeichen der beginnenden Entwicklung auf. Die jüngsten von mir untersuchten Menschenzahnanlagen gehörten einem 45 cm langen Fetus, der nach His ungefähr 37 Fetalwochen zählt, also ca 3 Wochen zu früh geboren ist. Die folgenden Altersklassen sind durch Kinder im Alter von 2, 3, 6, 8 und 9 Monaten vertreten. Zwecks Erreichung eines rascheren Überblicks über die Entwicklung der Milchzahnanlagen des Oberkiefers habe ich die folgende Tabelle ausgearbeitet:

Tabellarische Übersicht über die Entwicklung der Milchzähne im Oberkiefer.

	Alter	Incisivus I.	Incisivus II.	Caninus.	Molar I.	Molar II.
Fetus.	37 Wochen alt.	Krone 2/3 fertig.	Krone 1/2 fertig.	Kronenspitze ca 2 mm.	Die Zahnscherbchen sind verschmolzen zur Kaufläche.	Die Zahnscherbchen sind verschmolzen zur Kaufläche.
Säugling.	2 Monate.	Krone fertig.	Krone fast fertig.	Krone 1/3 fertig.	Krone 1/2 fertig.	
	3 Monate.	Krone fertig. Wurz. 1/2 mm.	Krone fertig.	Krone noch in Bildung.	Krone ca 1/2 fertig.	Krone ca 1/2 fertig.
	6 Monate.	Krone fertig. Wurz. 1/4 fertig.	Krone fertig. Wurz. 1/4 fertig.	Krone reich. 1/2 fertig.	Krone fertig. Wurz. ca 3 mm.	Krone 1/2 fertig.
	8 Monate.	Krone fertig. Wurz. 1/2 fertig.	Krone fertig. Wurz. 1/3 fertig.	Krone fertig. Wurz. 3 mm.	Krone fertig. Wurz. 4 mm.	
	9 Monate.	Krone fertig. Wurz. 2/3 fertig.	Krone fertig. Wurz. 1/2 fertig.	Krone fertig. Wurz. 3 mm.		

Die Ergebnisse stellen die nur für einen Fetus und in jeder Altersklasse nur für ein und denselben Säugling ermittelten Werte dar, aber wenn man die in der Entwicklung des Zahnes im allgemeinen stattfindenden individuellen Schwankungen berücksichtigt, stimmen sie ungefähr mit den Untersuchungen von His (1885), Röse (1891) und Meyer (1932) überein.

In den Milchzähnen, zunächst in den Michschneidezähnen, ist das Interglobulardentin selten oder wenigstens insofern eigentümlich in seinem Auftreten, als ich es im Kronendentin solcher von mir untersuchten Zähne niemals gefunden habe, die, wie ich auf Grund der Anamnese und anderer Umstände mit Sicherheit wusste, Kindern gehört hatten, die normal und gesund entwickelt waren. Wenn ich anderseits Interglobulardentin fand, hatte bei den betreffenden Kindern, soweit es mir gelang, anamnestische Anga-

ben zu erhalten, anscheinend Rachitis oder spasmophile Diathese bestanden. Hierbei konnte ich oft auch Unvollkommenheiten im Bau des Schmelzes nachweisen, Hypoplasien, wie Zsigmondy (1894) derartige Strukturdefekte im Schmelz nennt. Die Oberfläche eines solchen Zahnes ist nicht glatt, sondern stellenweise uneben, mit Furchen und Löchern versehen, ein Zeichen, dass die Tätigkeit der Odontoblasten in irgendeiner bestimmten Entwicklungsperiode aus irgendeiner inneren Ursache dermassen gestört gewesen ist, dass die Schmelzbildung vollkommen aufgehört hat und infolgedessen im Schmelz bleibende Spuren der Störung zurückgeblieben sind. Nach Zsigmondy (1901 in Carl Wedl's Pathologie der Zähne) sind „Krankheiten mannigfachster Art, Rhachitis, Scrophulose, Syphilis, die acuten Exanhteme, Eklampsie, Meningitis, schwere Anfälle von Erstickung, wie sie z. B. durch Keuchhusten hervorgerufen werden, als Veranlassung der Störung des normalen Entwickelungsganges innerhalb des Zahnfollikels angegeben worden." Nach Fleischmann (1909 und 1910) ist die Hypoplasie auf eine Störung in der Tätigkeit der Parathyreoidea zurückzuführen, aber als die gewöhnlichste Ursache dafür gilt wohl nach wie vor die Rachitis.

Das zweite durch leichtere Störungen während der Zahnentwicklung verursachte Merkmal im Schmelz ist die Bildung einer sog. Retzius'schen Linie. Sie tritt nach Zsigmondy immer im Zusammenhang mit Hypoplasie auf, aber bei leichten Störungen auch allein. Wenn die schädigende Einwirkung eine in der Entwicklung begriffene Zahnanlage betrifft, werden die Ameloblasten der Schmelzprismen, die eine bestimmte Länge erreicht haben, vollkommen zerstört, und es entsteht eine hypoplastische Stelle im Schmelz, aber die Ameloblasten der weiter abwärts davon befindlichen, immer kürzer werdenden Prismen werden durch die Störung nur so weit beschädigt, dass sowohl in den Schmelzprismen als in der Kittsubstanz (Walkhoff 1904, Meyer 1925) ein Verkalkungsdefekt bleibt, an der dem Aussenrande des dortigen Schmelzes entsprechenden Stelle ein Retzius'scher Streifen oder

eine Zsigmondy'sche „Verkalkungsgrenze" entsteht. Wenn die Störung vorübergegangen ist, setzt sich die Tätigkeit der Ameloblasten wieder fort und entsteht normal verkalkter Schmelz, wenn nicht der Zahn in seiner weiteren Entwicklung von einer neuen schädigenden Einwirkung betroffen wird. Sowohl die Hypoplasie als auch die Retzius'schen Linien stehen, wie wir noch sehen werden, in sehr enger Wechselwirkung mit dem im Zahnbein befindlichen Interglobulardentin.

Weil die Kronen der Milchzähne und vor allem gerade der Milchschneidezähne schon weit entwickelt sind, wenn das Kind geboren wird (His, Römer, Witzel, Meyer u. a.), so können sich darin im allgemeinen, speziell in den Schneidezähnen, keine durch pathologische Krankheitszustände verursachten Hypoplasien oder von leichteren Ernährungsstörungen herrührende Retzius'sche Parallelstreifen mehr entwickeln. Wedl (1870) meint auch, dass überhaupt nur die Lues eine Hypoplasie in den Milchzähnen hervorbringen könnte, und bezüglich der Retzius'schen Streifen hat u. a. Rygge (1932, 1933) geäussert, dass sie sich nicht in den Milchzähnen bilden. Dass jedoch auch die Rachitis eine Hypoplasie in den Milchzähnen verursachen kann, geht deutlich aus den Untersuchungen von Urbantschitsch (1907) hervor, und auch meine eigenen Fälle N:o 31, 44, 45 und 46 können als Beweise dafür gelten. Es ist ja auch verständlich, dass Krankheitszustände, die das Kind bald nach der Geburt betroffen haben, auch auf die noch in der Entwicklung begriffenen Milchzahnanlagen haben einwirken können. Retzius'sche Streifen konnten gleichfalls auf meinen Schliffen, wenigstens in einem Fall, mit Sicherheit nachgewiesen werden (Fall N:o 38).

Was das Interglobulardentin selbst anbelangt, tritt es in den Milchzähnen relativ kleiner auf als in den Ersatzzähnen. Vielfach wird es von den kurzen Bogenlinien zahlreicher ganz kleiner Kugelsegmente begrenzt, so dass auch die Spitzen des Interglobulardentins sehr kurz sind, während die das Interglobulardentin der Ersatzzähne begrenzenden Kugelsegmente relativ grösser sind,

ihre Bogenlinien oft die Grösse eines Halbkreises und mehr erreichen, so dass die Spitzen des Interglobulardentins lang werden. In den Ersatzzähnen tritt das Interglobulardentin im Kronendentin des Zahnes in der Weise auf, dass es, schichtenweise in bestimmtem Abstand vom Schmelz in der Richtung einer Konturlinie gruppiert, den kurzen Anfang einer solchen bildet. In den Milchzähnen tritt es gewöhnlich nicht so auf, sondern ist meistens in ganz kleinen Teilchen in einer das ganze Kronendentin durchziehenden Konturlinie angeordnet. Oft finden sich auch zwei derartige Konturlinien. Auf sagittalen Längsschliffen sieht man die obere im zentralen Teil des zwischen Kronenspitze und Pulpa gelegenen Dentins beginnen, wo sie sich häufig mit der von der entgegengesetzten Seite kommenden Konturlinie vereinigt, nach abwärts verläuft, indem sie genau der Pulpadentingrenze der jeweiligen Wachstumsperiode folgt, immer schwächer wird und in der Nähe des Schmelzes am unteren Ende der Krone endigt. Die zweite untere Konturlinie beginnt dicht an der Pulpa und verläuft in der Gegend des Anfangsteils der Wurzel in dem peripheren Teil des Dentins, wobei sie sich oft zu einem aus zahlreichen kleinen Interglobularbezirken gebildeten Kreise ausbreitet. Als Beispiel für ganz schwache Konturlinien führe ich die Fälle N:o 5 und 6 an, wo man im Gebiet der Konturlinie nur in ganz schmalen Streifen auftretendes Interglobulardentin sowie zahlreiche Seitenäste von Zahnbeinkanälchen erblickt. Als bestes Beispiel für ein Interglobulardentin, das auf sagittalen Längsschliffen in Gestalt kräftiger Konturlinien erscheint, kann der Fall N:o 61 gelten. Der betreffende Zahn stammt von einem Knaben, der als Säugling an Rachitis erkrankt war. In dem erwähnten Zahn war das Interglobulardentin in Form eines nach dem Dentin zu geschlossenen Hohlkegels angeordnet. Auch in den Milchzähnen braucht das Interglobulardentin nicht unbedingt in solche Konturlinien zusammengedrängt zu sein, sondern es kann auch etwas verbreitert auftreten, dann aber zumeist ganz dicht an der Pulpa. Auch das in den Milchmolaren in dem Dentin

nach der Kaufläche hin auftretende Interglobulardentin liegt der Pulpa näher als dem Schmelz.

Besonders reichliche Mengen Interglobulardentin finden sich, in den Fällen N:o 31, 44, 45 und 46, die sich sämtlich auf Milchzahnanlagen beziehen und von dem in Fall N:o 9 beschriebenen Mädchen stammen. Sie stellen typische Beispiele für die Einwirkung der Rachitis auf das Dentin dar. Im Kronenteil der Schneidezähne finden sich nur sehr spärliche und schwer feststellbare Interglobularbezirke, anders in den Eckzähnen und den Molaren. Dieselben haben sich bei Beginn der Erkrankung noch in einem so frühen Entwicklungsstadium befunden, dass die Wirkung der Störung sowohl in dem Bau ihres Schmelzes als ihres Dentins deutlich zum Vorschein kommt. Im Schmelz der Anlagen bemerkt man hypoplastische Stellen, und im Dentin kommen ganz erhebliche Mengen Interglobulardentin vor.

Der Umstand, dass das Interglobulardentin bei den Milchzähnen vorwiegend in den Eckzähnen und in den Molaren sowie bei allen Milchzähnen im Kronenteil in der Nähe der Pulpa oder im Wurzelteil vorkommt, also in dem jüngeren, erst auf einer späteren Entwicklungsstufe des Zahnes gebildeten Dentin, enthält ein Hinweis darauf, dass sich das Interglobulardentin möglicherweise erst nach der Geburt in den Zähnen entwickelt. Zwar bietet mein Material nur 5 Zahnanlagen, die von einem Fetus stammen, aber darin fand sich nicht einmal eine Andeutung von Interglobulardentin. In denjenigen Milchzahnanlagen und Milchzähnen wiederum, wo Interglobulardentin angetroffen wurde, könnte man es möglicherweise als nach der Geburt entstanden erklären. Auf diese Frage komme ich noch im Zusammenhang mit den Ersatzzähnen zurück.

Scheinbar weisen die Milchzähne auch in meinem Material ziemlich reichlich Interglobulardentin auf, aber dies beruht darauf, das mir von gesunden Kindern nur je 1—2 Zähne zur Untersuchung vorgelegen haben, wärhend ich von kranken Kindern mehrere erhielt, da die Zähne erst nach dem Tode des betref-

fenden Kindes extrahiert wurden. Anderseits ist zu beachten, dass die Rachitis in unserm Lande noch sehr verbreitet ist, so dass ihre eventuellen Wirkungen oft sogar noch in Milchzähnen, besonders den Milcheckzähnen und Milchmolaren, zum Ausdruck kommen können. Dass wiederum die Rachitis einen offenbaren Einfluss auf die Entstehung des Interglobulardentins ausübt, geht meines Erachtens schon aus meinem Milchzahnmaterial hervor.

Auch in den Milchzähnen scheint das Interglobulardentin demnach, wie man u. a. aus Fall N:o 61 schliessen kann, im grossen und ganzen konstant zu bleiben, wenn es sich einmal gebildet hat. Der betreffende Zahn gehörte einem 6-jährigen Knaben, der nach der Anamnese im ersten Lebensjahr Rachitis gehabt und damals auch mehrere, ziemlich heftige Krampfanfälle durchgemacht hatte. In dem Zahn findet sich, trotzdem der Knabe in späteren Jahren besonders wohl und gesund gewesen ist, noch jetzt im Augenblick seiner physiologischen Loslösung, so reichlich Interglobulardentin, dass es auch in früheren Jahren kaum in sehr viel grösserer Menge vorhanden gewesen sein kann.

Eine Tomes'sche Körnerschicht konnte ich in dem Wurzeldentin sämtlicher von mir untersuchten Milchzähne feststellen und sogar in den Milchzahnanlagen, gleich nachdem sich darin überhaupt Wurzeldentin gebildet hatte. Das Kronendentin hingegen wies in der Regel keine Körnerschicht auf. Nur gelegentlich (z. B. in Fall N:o 6) kann man etwas oberhalb des Zahnhalses unter dem Schmelz vereinzelte Körner wahrnehmen.

c) Das Interglobulardentin und die Tomes'sche Körnerschicht der bleibenden Zähne.

Unter allen von mir untersuchten Zähnen kommt das Interglobulardentin am grössten, deutlichsten und am sichersten auffindbar in den bleibenden Zähnen des Menschen vor, wo ich es in 100 % fand. Ein auffälliger Unterschied scheint in seinem Vorkommen zwischen den verschiedenen Geschlechtern nicht vorzuliegen. Auch findet man es fast ebenso wohl bei alten wie

bei jungen Menschen, obgleich es bei jüngeren Personen in der Regel deutlicher hervortritt.

Wie ich im vorigen Kapitel schon erwähnte, bildet der einzelne Interglobularbezirk im bleibenden Zahn einen von verhältnismässig grossen Kugelsegmenten begrenzten Dentinteil, der je nach Zahl und Stellung der ihn begrenzenden Kugelsegmente in seiner Form erheblich variiert. In dem mittleren Drittel der Krone sind die Bezirke am grössten und zahlreichsten; sie treten eine kurze Strecke nach innen vom Schmelz in Schichten auf, die nach den Owen'schen Konturlinien angeordnet sind. Sehr häufig kommunizieren sie auch durch ihre Spitzen untereinander, und zwar nicht nur mit solchen Bezirken, die zu der gleichen Reihe gehören, sondern auch mit den ober- und unterhalb davon befindlichen. (Siehe Fig. 25.) Im allgemeinen erstrecken sich diese Reihen nicht weit, sondern endigen gewöhnlich schon vor dem Mittelteil der Dentinschicht. Unter gewöhnlichen Verhältnissen dürften sie nur sehr selten, ganz klein und dichtgestellt, durch die ganze Konturlinie von der einen Seite des Dentins nach der andern oder bis an die Pulpa verlaufen. Manchmal kann das gesamte Dentin aus Zahnbeinkugeln und Interglobulardentin zusammengesetzt sein, aber dann erfährt man gewöhnlich auch aus der Anamnese, dass die betreffende Person als Kind an Störungen des Kalkstoffwechsels und Krankheitszuständen gelitten hat, die auf Rachitis oder spasmophile Diathese hinweisen. Mayrhofer (1925) erwähnt, dass bei einigen Idioten das ganze Zahnbein von einer Kugelmasse gebildet war. Vermutlich hat dies vorwiegend mit der Tatsache in Zusammenhang gestanden, dass derartige Personen gewöhnlich auch bezüglich ihrer körperlichen Entwicklung nicht vollwertig sind. Mayrhofer führt übrigens an, dass die in Frage stehenden Zähne auch schon makroskopisch „kümmerlich entwickelt" waren.

In der Zahnhalsgegend werden die Interglobularbezirke kleiner und spärlicher und können dort oft sogar ganz aufhören. Völlig frei von Interglobulardentin ist der Zahnhals selbst jedoch, wie Gold-

berg angibt, fast niemals. Häufig werden die Interglobularbezirke im Anfangsteil der Wurzel wieder sehr zahlreich, aber eine solche Grösse wie im Kronenteil erreichen sie nicht mehr, und weiter abwärts nehmen sie auch an Zahl rasch ab, bis nur noch hier und da vereinzelte kleine Gebilde, aber nicht allzu selten bis in den Spitzenteil der Wurzel hinein, vorkommen.

Was das Interglobulardentin und sein Vorkommen in den verschiedenen Zahnarten anbelangt, so bestätigen meine Untersuchungen die Ansicht Dickmanns, dass es in den Eckzähnen im allgemeinen grösser und über ein weiteres Gebiet ausgebreitet ist. Das starke und mächtige Dentin des Eckzahns gewährt sozusagen auch dem Interglobulardentin mehr Raum. Anderseits muss jedoch gleich hinzugefügt werden, dass man bei verschiedenen Personen auch in den übrigen Zähnen Interglobulardentin in grossen und ausgedehnten Bezirken antrifft, ohne dass eine bestimmte Zahnart bevorzugt zu werden scheint. An den typischen Stellen habe ich auch in gut entwickelten und gesunden Zähnen stets grosse Interglobularbezirke gefunden, aber wenn man schon makroskopisch Mängel in der Entwicklung des Schmelzes, eine Hypoplasie, bemerkt, findet man sicher massenhaft Interglobulardentin, und zwar auch an solchen Stellen, wo es gewöhnlich nicht vorkommt. So ist ja z. B. in Fall N:o 93, Fig. 36, wo der gesamte Schmelz der Zahnspitze hypoplastisch ist, auch das ganze Dentin daselbst von Interglobulardentin erfüllt, und dies gerade in einem Abschnitt des Zahnes, wo der Zahn in der Regel frei davon ist. Auch andere ähnliche Beispiele kommen in meiner Kasuistik vor (z. B. die Fälle N:o 117, 118 u.a.). Wo auch immer man sonst Defekte im Schmelz bemerkt, da findet man an der entsprechenden Stelle auch schon gleich unter dem Schmelz Interglobulardentin. Walkhoff sagt denn auch, es gebe keine Konturlinien und kein Interglobulardentin, wenn nicht gleichzeitig der Schmelz mangelhaft verkalkt sei. Die gewöhnlichsten und leichtesten Anzeichen für Störungen im Körperaufbau und Ernährungszustand des kindlichen Organismus während der Zahn-

entwicklung sind gerade die sog. Retzius'schen Parallelstreifen im Schmelz. Ich habe diesen Umstand im Auge behalten und in jedem von mir untersuchten bleibenden Zahn solche Streifen im Schmelz zugleich mit Interglobulardentin im Zahnbein gefunden.

Die Zahnbeinkanälchen verlaufen ununterbrochen durch das Interglobulardentin, und gewöhnlich nimmt man auch innerhalb des Interglobulardentins nichts Besonderes an ihnen wahr, als dass sie darin bisweilen etwas verbreitert erscheinen.

Die Entstehung des Interglobulardentins erklärt sich aus der Entwicklungsweise des Zahnbeins. Wenn das Zahnbein in Kugelform verkalkt, bleiben zwischen den schon verkalkten Kugeln noch unverkalkte Dentinteile zurück, welche im allgemeinen bald nachher verkalken. Bei der schichtenweisen oder lamellären Bildung des Zahnbeins bleibt jedoch die Verkalkung an den den Schichten entsprechenden Stellen schwächer, und stellenweise kann der zwischen den Kugeln gelegene Teil des Dentins vollständig unverkalkt bleiben, so dass eine Interglobularreihe entsteht. Das Interglobulardentin kommt also in der ersten Entwicklungsperiode des Dentins bei dessen Verkalkung zustande, gleich nachdem sich der Spitzenteil gebildet hat. Oft ist auch vermutet worden, dass das Interglobulardentin gelegentlich erst in einem späteren Alter bei Störungen des Kalkstoffwechsels und gewissen Krankheitszuständen sowie während der Schwangerschaft entstehen könnte.

Broman und Häggqvist (1928) wiederum sind der Meinung, dass die Entstehung des Interglobulardentins überhaupt erst in einem späteren Alter durch Resorption stattfinden müsse, weil es nach ihrer Auffassung in den Zahnanlagen nicht vorkommt. Dies müsste durch Untersuchung von Ersatzzahnanlagen aufgeklärt werden, denn aus meinem Material geht ja hervor, dass das Vorkommen von Interglobulardentin auch in den fertigen Milchzähnen keine allgemeine Erscheinung ist. Die Fälle N:o 73, 74 75, 76, 86, 87, 98 und 99 sind sämtlich Beispiele für Anlagen

von Ersatzzähnen auf verschiedenen Entwicklungsstufen, und ich habe in jedem einzelnen Interglobulardentin nachweisen können. Möglicherweise gründet sich die Angabe von Broman und Häggqvist auf die Untersuchung von Milchzahnanlagen. Darin, zumal in den Milchschneidezahnanlagen, sowie auch in den Milchschneidezähnen, findet man es selten. Wie aus dem vorigen Kapitel erhellt, gelingt es jedoch in besonderen Fällen, auch in den Milchzahnanlagen Interglobulardentin zu entdecken.

Auch Feiler (1923) meint, dass das Interglobulardentin sekundär bei gewissen Störungen entstehen und nach deren Fortfall wieder verkalken kann. Retterer (1926) vertritt die Ansicht, dass zwischen dem arbeitenden und dem ruhenden Zahn insofern ein bestimmter Unterschied besteht, als das Dentin, wenn der Zahn häufig mechanischer Reizung ausgesetzt ist, sehr aufnahmefähig für Mineralstoffe wird. Wenn der Zahn anderseits ruht und nur selten eine Reizung erfährt, so ist das Dentin nicht für diese Stoffe empfänglich, und es entstehen „Interglobularräume".

Angefangen von Czermàk sind viele, auch ältere Forscher der Meinung gewesen, dass das Interglobulardentin später noch verschwinden kann. Walkhoff (1926) sagt indessen, dass eine sekundäre Verkalkung des Interglobulardentins, wenigstens eine vollständige, nach dem Durchbrechen des Zahnes kaum noch erfolgen könne. Meyer (1932) wiederum legt ein Bild vor, auf dem das Dentin kleine Bezirke enthält, in denen die Zahnbeinkanälchen erweitert sind. Hieraus zieht er die Schlussfolgerung, dass das an diesen Stellen früher vorhanden gewesene Interglobulardentin verkalkt ist, und dass eine solche Verkalkung im späteren Alter häufig stattfindet, die Interglobularbezirke also mit dem Alter immer geringer an Zahl werden. Eine eigentliche mit dem Alter erfolgende Abnahme in der Zahl der Interglobularbezirke habe ich in meinen Präparaten nicht mit Sicherheit nachweisen können, obgleich sich darunter auch Zähne von ziemlich alten Personen befinden. So sind ja die Zähne von über 60 Jahre alten Per-

sonen in meinem Material durch die zur Gruppe der Schneidezähne gehörigen Fälle N:o 83 im Oberkiefer und N:o 119 im Unterkiefer vertreten. In beiden lässt sich Interglobulardentin feststellen und in dem letzteren sogar besonders grosse Bezirke. In dem ersteren findet man jedoch etwas oberhalb der Interglobulardentingebiete sog. areoläres Dentin, was eventuell auf eine Verkalkung von Interglobularbezirken hinweisen könnte.

Zur Gruppe der Eckzähne gehören Fall N:o 97 im Oberkiefer sowie die Fälle N:o 123 und 124 im Unterkiefer. Fall N:o 97 enthält reichliche Mengen Interglobulardentin, das nach allen Seiten des Zahnes, sogar im Anfangsteil der Wurzel verbreitet ist. In Fall N:o 123 sind die Interglobularbezirke zahlreich, gross und kommunizieren an ihren Spitzen untereinander; auch lässt sich in seinem Schmelz Hypoplasie nachweisen. Der Zahn in Fall N:o 124 gehört einem Mann, der bereits das 76. Jahr vollendet hat, und er enthält seinerseits Hypoplasien im Schmelz und im Dentin, auch im Wurzelteil ziemlich viel Interglobulardentin. Wenn man jedoch dies Interglobulardentin näher mit dem Interglobulardentin eines von einer jungen Person stammenden Zahnes vergleicht, so bemerkt man wohl Unterschiede zwischen denselben. (Siehe Fig. 25 und Fig. 37—38.) Auf den letzteren Abbildungen sind die Konturen des Interglobulardentins nicht mehr so deutlich wie auf der ersteren, ferner erscheint die Grundsubstanz des Interglodulardentins etwas gedunkelt und erinnert dadurch an die Grenzzonen des gewöhnlichen Interglobulardentins. Stellenweise trifft man im Dentin auf solche nachgedunkelten Stellen, in denen die Zahnbeinkanälchen etwas verbreitert sind, ohne dass der Bezirk von deutlichen Konturen begrenzt ist.

Zu der Gruppe der Prämolaren und der Molaren gehört in meinem Material nur ein Zahn von einer über 60 Jahre alten Person, nämlich Fall N:o 105, der von einer Frau im vollendeten 68. Lebensjahre stammt. Auch in diesem Zahn erblickt man grosse Interglobularbezirke in der Gegend der Zahnhöcker sowie dünne, linienförmige in dem der Kaufläche entsprechenden Dentin.

In jedem von einer mehr als 60-jährigen Person stammenden Zahn meines Materials finden sich also Interglobularbezirke, und zwar sogar zahlreiche und grosse. Doch gewahrt man daran, zumal in Fall N:o 124, Erscheinungen, welche auf eine teilweise Verkalkung hindeuten. Eine solche Verkalkung dürfte auch sehr wohl möglich sein, denn man nimmt ja gewöhnlich an, dass z. B. auch die v. Ebner'schen Fibrillen im späteren Alter verkalken, so dass man dieselben in den Zähnen bejahrterer Leute im allgemeinen nicht zum Vorschein bringen kann. Dasselbe gilt auch für die Andresen'sche (1898) Querstreifung, welch letztere Erscheinung wohl insofern mit den unverkalkten Fibrillen zusammenhängt, als diese, weil sie unverkalkt sind, das Licht stärker brechen, dadurch eine dunklere Farbe annehmen und auf diese Weise die Querstreifung des Dentins hervorrufen. Ebenso haben Walkhoff (1924) und Tojoda (1926) die Erscheinung erklärt.

Eine teilweise Verkalkung des Interglobulardentins lässt sich also wohl erklären, aber ein so rascher Wechsel in seinem Vorkommen, wie er von Feiler und Retterer behauptet wird, findet in meinen Präparaten keine Stütze. In zahlreichen meiner Zahnschliffe von Personen, die als Kinder an Rachitis gelitten haben, ist, genau wie sich die Hypoplasie im Schmelz erhalten hat, auch das Interglobulardentin an der entsprechenden Stelle im Dentin bestehen geblieben, trotzdem die betreffenden Personen schon jahrzehntelang gesund gewesen sind.

Auch v. Richter (1903) und Tojoda (1926) haben die Ansicht geäussert, dass das gesamte Dentin durchweg von unverkalktem Interglobulardentin erfüllt sei. Die netzartige Dentinstruktur, die man an dekalzinierten Präparaten durch Überfärbung herausbringt, ist indessen m. E. nicht ganz identisch mit dem Interglobulardentin, weil sie niemals längere Zeit unverkalkt gewesen ist, sondern dem Gebiet zwischen den verkalkten Kugeln entspricht, das unter normalen Verhältnissen bald nach der Verkalkung der Kugeln verknöchert, manchmal aber in dekalzinierten und gefärbten Präparaten eine etwas abweichende Farbennuance annimmt.

Die bei der Vergrösserung im Interglobulardentin sichtbaren Konturen dürften nicht ausschliesslich von den Färbungsmethoden abhängen, denn auf gewöhnlichen Schliffen treten sie auch ungefärbt fast ebenso deutlich hervor, während man sie nach einer lege artis ausgeführten Dekalzinierung nicht einmal mittels Färbung zum Vorschein bringen kann. Die Sichtbarkeit der Grenzzone muss also mit dem Kalk zusammenhängen. Dickmann (1925) meint, dass der Kalk, wenn das Interglobulardentin seine Aufnahmefähigkeit für den Kalk verloren hat, sich in grösseren Mengen in den Grenzzonen ansammelt. Nach Meyers (1925) Meinung beruht die Sichtbarkeit der Konturen darauf, dass der Kalk an diesen Stellen weniger gut organisch gebunden ist. Fleischmann (1907) ist der Ansicht, dass „die innerste jüngst gebildete Schicht der Zahnbeingrundsubstanz eine andere chemische Beschaffenheit zeigt als die übrigen älteren Schichten derselben." Tojoda (1926) hat gezeigt, dass dies jüngste, an den dentinogenen Teil angrenzende Zahnbein bei der Bielschowsky'schen Silberimprägnation eine besonders grosse Affinität zum Silber aufweist, während das Silber in der eigentlichen dentinogenen Substanz nur von den isoliert darin befindlichen Zahnbeinkugeln aufgenommen wird, die gerade aus demselben Material bestehen wie die an den dentinogenen Teil angrenzende jüngste Dentinzone. Meyer (1932) hat bei seinen mit Hämatoxylin behandelten Schliffen dieselbe Beobachtung gemacht: die Zahnbeinkugeln färben sich gut, während die dentinogene Substanz ungefärbt bleibt, letztere färbt sich dagegen mit Eosin. Ich meinerseits habe die gleiche Erfahrung sowohl bezüglich des Interglobulardentins als auch der daran grenzenden Zone gemacht. Die Grenzzonen der das Interglobulardentin begrenzenden Zahnbeinkugeln nehmen Silber und Hämatoxylin viel intensiver auf als das übrige Dentin; das Interglobulardentin hingegen färbt sich nur schwach mit Hämatoxylin, aber gut mit Eosin. Bei der Silberimprägnation bleiben das Interglobulardentin und die Tomes'schen Körner ganz hell. Man könnte behaupten, jene Sichtbarkeit der

Konturen liesse sich dadurch erklären, dass die Grenzzone die gleichen chemischen Eigenschaften bewahrt hat, wie sie das jüngste, an die dentinogene Zone angrenzende Dentin besitzt, und dass der Kalk an diesen Stellen in anderer Weise chemisch gebunden ist als in dem sonstigen Dentin. Dass auch zwischen der Grundsubstanz des Interglobulardentins und des gewöhnlichen Dentins eine chemische Verschiedenheit besteht, geht daraus hervor, dass das Interglobulardentin, umgekehrt wie gewöhnlich das weniger verkalkte Dentin, bei der Imprägnation kein Silber annimmt.

Schon Kölliker (1852) erwähnt als erster, dass man die Interglobularsubstanz, wie er sie nannte, nach Einwirkung von Säuren auf die Grundsubstanz isolieren könne. Hoppe (1853) wiederum hat Zähne mit Säuren behandelt und gekocht und die zurückgebliebenen Stoffe untersucht. Nach Walkhoff ist er hierbei zu dem Schluss gekommen, dass das Interglobulardentin ungelöst geblieben war. Ich habe, wenigstens in dem Aufsatz von Hoppe, auf den Walkhoff verweist, nichts Derartiges erwähnt gefunden; im Gegenteil werden die ungelöst gebliebenen Bestandteile darin sehr vorsichtig beurteilt. Übrigens dürfte es ungeheuer schwierig sein, nach der Behandlung des gesamten Zahnes aus den zurückgebliebenen Bestandteilen zu schliessen, wohin sie jeweils in dem unbehandelten Zahn gehört haben.

Bei der Untersuchung der Säurewirkung bin ich zu der Erfahrung gekommen, dass das Zahnbein nach der gewöhnlichen lege artis mit Salpetersäure ausgeführten Dekalzinierung in den meisten Fällen nur von Zahnbeinkanälchen durchzogen, aber sonst homogen und an Stellen, wo vor der Dekalzinierung grosse Interglobularbezirke oder eine Körnerschicht mit Sicherheit vorlagen, keine Spur mehr davon zu erkennen ist. (Tafel VIII, Fig. 29 und 30.) Nach einer sehr vorsichtig bewerkstelligten Dekalzinierung kann man mittels Färbung undeutliche Bilder von ihnen erhalten. Wenn ein so dekalziniertes Präparat lange Zeit überfärbt und dann Differenzfärbungen durch Behandlung mit Farblösungsmitteln erzeugt werden, bringt man allerdings eine an ein Netz-

werk erinnernde Farbendifferenz in der Grundsubstanz zustande; dies beruht aber, wie schon oben erwähnt, darauf, dass zwischen dem kugelförmig verkalkten Dentin und dem zwischen den Kugeln gelegenen, etwas später verkalkten Dentin ein kleiner Unterschied in der Färbbarkeit besteht.

Wenn man die Säurewirkung direkt unter dem Mikroskop an dünnen Schliffen untersucht, kann man bemerken, dass die Grenzlinien des Interglobulardentins um dieselbe Zeit verschwinden, wo auch der Schmelz wegen der Fülle der darin enthaltenen anorganischen Bestandteile sich beinahe vollständig auflöst. Dauert die Säurewirkung weiter fort, so scheint es stellenweise, als ob die Grenzlinien der Interglobularbezirke vor der endgültigen Auflösung der Grundsubstanz erneut sichtbar geworden wären. Wenn die Grundsubstanz vollständig aufgelöst war, so dass die Zahnbeinkanälchen frei lagen, habe ich auch niemals Interglobulardentin gefunden. Da das Interglobulardentin nun einmal ein sich nach allen Richtungen erstreckendes Stück Dentin ist, durch welches sogar mehrere Zahnbeinkanälchen verlaufen, so müssten, falls man ein derartiges Dentinklümpchen isolieren könnte, auch die hindurchlaufenden Dentinkanälchen darin eingeschlossen sein, die wiederum ausserhalb davon nach dem Verschwinden der Grundsubstanz frei wären. Als ich jedoch die Präparate durchmusterte, nachdem die Säurewirkung so lange gedauert hatte, dass die Grundsubstanz gerade im Verschwinden begriffen war und die Dentinkanälchen frei wurden, fand ich, wie erwähnt, nichts Dementsprechendes, sondern gerade auch an solchen Stellen, wo anfangs reichlich Interglobulardentin vorlag, waren die Zahnbeinkanälchen jetzt vollständig frei.

Da man Interglobulardentin in jedem bleibenden Zahn findet, erhebt sich ohne weiteres die Frage, welches ihr eventueller Zweck und ihre Aufgabe ist. Manche Forscher haben ihnen denn auch eine solche funktionelle Bedeutung zugeschrieben. Der bemerkenswerteste von diesen früheren Forschern ist Morgenstern (1906), der erklärte, sie gehörten zum Lymphsystem. Dickmann

(1925) billigt freilich Morgensterns Standpunkt an und für sich nicht, schreibt aber: „Wenn auch eine Zugehörigkeit des Interglobulardentins zum Lymphsystem verneint werden muss, so ist doch mindestens die Möglichkeit nicht von der Hand zu weisen, dass sie, ebenso wie die Tomes'schen Fasern, dem Säfteaustausch dienen können". Fisch (1927) ist tatsächlich der Nachweis gelungen, dass zwischen der Wand des Zahnbeinkanälchens und dem Odontoblastenfortsatz etwas Gewebsflüssigkeit zum Zwecke des Zahnstoffwechsels zirkuliert. Man könnte sich demgemäss vorstellen, dass die Interglobularbezirke Stationen darstellten, an denen der Stoffwechsel vor sich ginge. Damit gelangen wir zu der äusserst komplizierten und noch ungeklärten Ernährungsfrage der Hartsubstanzen des Zahnes, die fortgesetzter Untersuchungen bedarf und über die man bei dem jetzigen Stand der Dinge nur sehr wenig mit Sicherheit aussagen kann.

Eine ganz besondere Theorie hat Fanny Goldberg (1924) aufgestellt, die die Interglobularbezirke als stossmildernde Puffer auffasst, welche die Wirkung der Schläge abschwächen, von denen die Zähne beim Gebrauch getroffen werden, und auf diese Weise die Pulpa vor der damit verbundenen Schädigung bewahren. Obgleich ihre histologische Auffassung, dass die „Interglobularräume" von einer komprimierbaren Flüssigkeit erfüllte Hohlräume wären, unrichtig ist und so scharf auch die histologische Seite ihrer Untersuchungen kritisiert worden ist, ist doch die funktionelle Bedeutung, die sie dem Interglobulardentin beilegt, m. E. recht beachtenswert. Man könnte sich ja vorstellen, dass das unverkalkte Dentin, woraus ja die Interglobularbezirke bestehen, infolge seiner Elastizität die Wirkung der Stösse, die den Zahn treffen, aufzufangen vermöchte. Dickmann gesteht ihnen aber nicht einmal diese Bedeutung zu und bemerkt unter Bezugnahme auf die Untersuchungen Gebhardts, dass das unverkalkte Gewebe keine so grosse Biegungs- und Strebfestigkeit wie das verkalkte habe, und dass auch seine Zugfestigkeit nur wenig grösser sei. Offenbar erhöhen aber die in passender Weise in dem verkalkten Gewebe

angeordneten unverkalkten Teilchen die Elastizität des Gewebes. So sind ja die noch unverkalkten v. Ebner'schen Fibrillen nach Walkhoff besonders zähe und verdankt das jünge Dentin gerade ihnen seine Geschmeidigkeit und Elastizität, die nach der Verkalkung der Fibrillen daraus verschwinden, so dass der Zahn spröde und leicht spaltbar wird.

Die meisten älteren Forscher haben jedoch die Interglobularbezirke als „nicht ganz gesetzmässige Bildungen", wie schon Kölliker (1852) schreibt, aufgefasst und, um einige andere anzuführen, sagt Mac Quillen (1866), dass sie die Karies begünstigende abnorme Erscheinungen sind. C. Tomes (1877) äussert sich, wie folgt: „Obgleich diese Verhältnisse ziemlich häufig sind, so darf man sie doch vielleicht nicht als normale, sondern vielmehr als Beweise dafür ansehen, dass gerade hier die Entwicklung nicht vollständig vor sich gegangen ist." Auch er meint, dass die Karies im Interglobulardentin rascher fortschreite als in dem übrigen Dentin. Couilliaux (1897) hält sie ebenfalls für den Ausdruck von Entwicklungsstörungen. In demselben Sinne äussern sich auch mehrere andere Forscher, unter denen vor allem Walkhoff (1924) zu erwähnen ist. Nach ihm findet man Interglobularbezirke „in mangelhaft angelegten menschlichen Zähnen, und sie kommen sowohl in der Krone, wie in der Wurzel vor, im letzteren Falle allerdings nur, wenn die Störungen bei der Entwicklung ganz erhebliche sind." Hanazawa (1923) schreibt, dass sie in gewissen Fällen den Verlauf der Karies begünstigen.

Auch mein eigenes Material stützt offenbar die Ansicht, dass die Zweckmässigkeit des Interglobulardentins wenigstens in höchstem Grade zweifelhaft erscheint. Denn wenn man annähme, dass ihm irgendein Zweck und eine Funktion zukommt, so wäre sein besonders reichliches Vorkommen gerade in den Milchzähnen von Kindern, die bald nach der Geburt an einer die Zahn- und Skelettentwicklung schädigenden Krankheit erkrankt sind, und ebenso auch sein Fehlen in den Milchzahnanlagen des gesunden Fetus sowie in den Michzähnen gesunder Kinder schwer zu ver-

stehen. Dieser Umstand weist deutlich darauf hin, dass sein Vorkommen gerade auf jene in der Entwicklungsperiode des Zahnes stattgehabten Erkrankungen und Ernährungsstörungen zurückzuführen ist. Ferner wird diese Annahme noch durch die Tatsache gestützt, die schon aus dem vorigen Kapitel hervorgegangen ist, dass nämlich bei Erkrankung, Interglobulardentin gerade in solchen Milchzähnen reichlicher vorkommt, deren Entwicklung beim Beginn der Erkrankung weniger weit fortgeschritten war.

Schon die älteren Forscher wiesen darauf hin, dass Ernährungsstörungen im kindlichen Organismus erst nach der Geburt des Kindes in Erscheinung treten. In letzter Zeit hat sich immer mehr die Auffassung eingebürgert, dass der Fetus die zu seinem Wachstum erforderlichen Bestandteile aus dem Kreislauf der Mutter auf Kosten des mütterlichen Organismus zu entnehmen vermag auch in dem Fall, dass diese Bestandteile der Mutter selbst nur spärlich zur Verfügung stehen. Während des Krieges, als die Zivilbevölkerung der Mittelmächte unter grossem Lebensmittelmangel litt, wurden in dieser Beziehung wichtige Beobachtungen gemacht. So sind ja nach Peller (1917) Momm, Mössner, Rabnow, Rüge und Tschirch zu dem Resultat gekommen, dass die Beschaffenheit der Nahrung oder der Nahrungsmangel der schwangeren Frauen keinerlei Bedeutung für die körperliche Entwicklung des Fetus besitzen. Desgleichen haben viele deutsche Kinderärzte, wie Langstein (1916), Bendix (1916), Misch (1916), Dietrich (1916) und manche andere wahrgenommen, dass in der Entwicklung und im Gewicht der während des Krieges und der vorher während des Friedens geborenen Kinder im Augenblick der Geburt kein Unterschied bestand. Bemerkt doch sogar Kettner (1916), der als erster die Diskussion über die sog. Kriegsneugeborenen aufnahm — nach ihm während des Krieges häufig anzutreffende magere, schlecht entwickelte und in einem beständigen Zustand der motorischen Unruhe befindliche Neugeborene — ausdrücklich, dass die Ursache des schlechten Zustandes dieser Kinder nicht in der Unterernährung der Mütter während der Schwan-

gerschaft zu suchen sei. Er schreibt nämlich: „Wir wissen schon seit langem, dass Mütter, die unter den Schwangerschaftsbeschwerden so zu leiden haben, dass sie während der ganzen neun Monate nichts bei sich behalten und selbst fast zum Skelett abmagern, Kinder von vier und mehr Kilogramm zur Welt bringen können; diese kleinen Menschenkinder sind eben die grössten Egoisten, die wir uns vorstellen können, und nehmen alles, was sie nur irgend erreichen können, vorausgesetzt, dass sie selbst gesund und dazu imstande sind."

Wenn wir also annehmen, dass die Ursache zur Entstehung des Interglobulardentins in Ernährungsstörungen während der Zahnentwicklung oder in Krankheiten besteht, die auf die Entwicklung des Zahnes und des Knochens einwirken, so ersehen wir nach dem oben Gesagten leicht, weshalb das Interglobulardentin in den Milchzähnen so selten ist. Solange der Fetus mit dem Blutkreislauf der Mutter in Verbindung steht, erhält er alle für seine Entwicklung erforderlichen Bestandteile, und es entstehen keine Spuren von Ernährungsstörungen an den Zähnen. Bei der Geburt des Kindes ist die Entwicklung der Milchzähne schon so weit fortgeschritten, dass die Störungen sehr bald nach der Geburt auftreten müssen, damit sich die dadurch verursachten Spuren noch in dem Kronenteil der Milchzähne auszubilden vermögen.

Ganz anders verhält es sich mit den bleibenden Zähnen. Ihre hauptsächliche Entwicklung fängt erst nach der Geburt des Kindes an, und alle Spuren, die von Erkrankungen nach der Geburt herrühren oder durch Ernährungsstörungen verursacht sind, haben Zeit, sich in ihnen zu entwickeln. Wenn weiterhin zutrifft, was Asper schreibt, dass „die Retzius'sche Parallelstreifung eine durch verschieden gute Verkalkung der Schmelzprismen hervorgebrachte äusserst feine und genaue Registrierung von sämtlichen Schwankungen der Ernährungsintensität und des damit verbundenen Körperaufbaues im kindlichen Organismus während der Bildungszeit der Zahnkrone ist", so muss wohl jeder heute lebende Mensch

während der Entwicklung der bleibenden Zähne derartige, wenn auch nur ganz leichte Störungen durchgemacht haben, deren Spuren im Schmelz als Retzius'sche Streifen zum Ausdruck kommen, denn Retzius'sche Parallelstreifen finden sich im Schmelz eines jeden bleibenden Zahnes.

Wenn wir ferner als mögliche Ätiologie für das Interglobulardentin derartige Störungen annehmen, so begreifen wir leicht, weshalb in jedem bleibenden Zahn Interglobulardentin vorkommt, und weswegen es in den hypoplastischen Zähnen so besonders viel davon gibt. Das Dentin registriert nämlich diese Störungen ebenso genau in Form von Interglobulardentin, wie sich dieselben im Schmelz in Form der Retzius'schen Parallelstreifen wiederspiegeln, so dass sich auch in anscheinend gut entwickelten und makroskopisch tadellos aussehenden Zähnen Interglobulardentin bilden kann.

Eine Tomes'sche Körnerschicht unter dem Schmelz, wie bei den Tieren, habe ich in den von mir untersuchten Menschenzähnen niemals gefunden. Walkhoff schreibt: „Eine Tomes'sche Körnerschicht ist nur höchst selten vorhanden, und zwar in den Fällen, wo die Grenzlinie sehr schwach ausgeprägt ist, kann man auch bei stärkeren Vergrösserungen eine einfache dünne, langgezogene Wellenlinie als Grenzlinie beobachten. Dann liegt gelegentlich auch die sogenannte Tomes'sche Körnerschicht an der letzteren." Ein derartiger Fall ist mir in den von mir untersuchten Zähnen niemals begegnet, sondern die obere Fläche des Dentins unter dem Schmelz war stets aus kleinen nebeneinanderliegenden Kugelabschnitten in der Weise gebildet, dass die Konvexität der Kugelabschnitte dem Dentin und die Konkavität dem Schmelz zugekehrt war. v. Ebner (1890) schreibt darüber: „Es ist genau das Bild der Howschip'schen Lakunen einer Knochenresorptionsfläche." Er brachte auch als erster die Ansicht vor, dass hier eine Resorption von Dentin stattgefunden haben müsse. Gottlieb (1920) bezweifelt dies jedoch und sagt, dass die Ameloblasten schon von Anfang an mit halbkugel-

förmigen Flächen an die Pulpa grenzen. Zu demselben Ergebnis ist auch Orban (1926) für sein Teil gekommen. I. J. 1932 schreibt Meyer, der früher auf dem Standpunkt der Resorptionstheorie stand: „Diese Theorie (die Resorptionstheorie) ist aber doch nicht aufrecht zu erhalten. Man konnte nachweisen, dass die Buchten, die man durch Resorption entstanden glaubte schon vor Ausbildung der Hartsubstanzen in der Girlandenform der Odontoblasten-Ameloblastenreihe vorhanden sind. Ausserdem findet man in der Dentinoberfläche unter dem Schmelz die Dentinkanälchen alle feinstens ausgezogen endigen und nicht etwa, wie man früher glaubte, durch Resorptionsvorgänge ihrer feinsten Spitze beraubt." Auch Orban (1926) betont besonders, dass das plötzliche Aufhören der Kanälchen durchaus keine allgemeine Regel ist. Jedenfalls habe ich aber in meinen Präparaten zahlreiche Zahnbeinkanälchen zu bemerken geglaubt, die an der Schmelzdentingrenze wie abgeschnitten erscheinen; doch können solche Erscheinungen auch in der Weise entstehen, dass die Enden der Kanälchen mit dem Schliff nicht in dem gleichen Niveau liegen. Aber wie soll man die im Schmelz so häufig anzutreffenden, kolbenförmig verdickten oder einfach dünner werdenden Enden von Odontoblastenfortsätzen erklären? Die kolbenförmigen Verdickungen sind nämlich keineswegs tatsächlich verbreiterte Enden von Fortsätzen, sondern sie werden hervorgerufen durch ein wenig schwach oder gar nicht verkalkte Grundsubstanz, welche das sich in normaler Weise verjüngende Ende umschliesst. Ähnliche Gebilde findet man wohl auch in der Körnerschicht. Nach der Resorptionstheorie wäre die Erklärung darin zu suchen, dass unter der Einwirkung der Ameloblasten Dentin resorbiert worden ist und nur jene Odontoblastenfortsätze und die geringe Menge Dentinsubstanz, die man in der Umgebung einiger Enden findet, der Resorption zu widerstehen vermocht haben. An Hand der Resorptionstheorie ist auch leicht zu erklären, weshalb unter dem Schmelz keine Körnerschicht vorhanden ist, da letztere ja bei der Resorption verschwinden

dürfte. Walkhoff (1924) hält es auch für selbstverständlich, dass ein so mangelhaft entwickeltes Gewebe wie die Tomes'sche Körnerschicht leicht resorbiert wird. Hierzu bemerkt jedoch Orban (1926) ganz richtig, weshalb dann die Tomes'sche Körnerschicht nicht auch im Wurzelteil resorbiert werde. Dort beschränkt sich ja die Körnerschicht vor der Zementbildung auf das Bindegewebe, dem ein grösseres Resorptionsvermögen zukommen dürfte als den Ameloblasten. Das Vorhandensein von Odontoblastenfortsätzen im Schmelz könnte man dadurch erklären, dass die Odontoblastenfortsätze auf der frühesten Entwicklungsstufe des Zahnes, da sich das Zahnbein vor dem Schmelz zu entwikkeln beginnt, zwischen die Ameloblasten gewachsen sind und sich um einige von ihnen auch schon etwas Grundsubstanz entwickelt hat. Wenn dann später die Ameloblasten zu funktionieren und Schmelz zu bilden angefangen haben, sind jene Odontoblastenfortsätze im Schmelz verblieben. Nach Lams (1923) wäre es wirklich so, und ihm schliesst sich auch Orban (1926) an, der überhaupt der Ansicht ist, dass sich alle Erscheinungen an der Schmelzdentingrenze ohne die Resorptionstheorie erklären lassen. Die Sache bedarf wohl noch weiterer Aufklärung.

Die Dentinzementgrenze dagegen verläuft gerade, und unterhalb des Zements findet sich, durch eine ganz dünne homogene Dentinschicht davon getrennt, in allen von mir untersuchten Zähnen eine mehr oder weniger mächtige Körnerschicht. Diese Körner und das Verhältnis der Dentinkanälchen zu denselben sind sehr oft Gegenstand von Meinungsverschiedenheiten gewesen. Die älteren Forscher, wie Czermàk (1850), J. Tomes (1859) und C. Tomes (1877) sind der Ansicht, dass ein Teil der Kanälchen in den Körnern endigt, während ein anderer Teil die Zementdentingrenze überschreitet und mit den Knochenlakunen in Verbindung tritt. Wedl (1870) meint, es sei schwer zu entscheiden, ob die Kanälchen frei in der Grundsubstanz endigen, hält es aber doch für wahrscheinlicher, dass sie untereinander ein geschlossenes System bilden, worauf auch die Anastomosen

hindeuten. Waldeyer sagt (1869) „und die Zahnkanälchen gehen in deren unregelmässige Hohlräume über", Wetzel (1922) schreibt: „An der Tomes'schen Körnerschicht endigen die Zahnkanälchen", Kantorowicz (1929) gebraucht den Ausdruck: „hineinragen in die Tomes'sche Körnerschicht". Nach den meisten Autoren sollte kein eigentlicher Unterschied zwischen Tomes'schen Körnern und Interglobulardentin bestehen, und auch die Dentinkanälchen sollten sich ihnen gegenüber nicht in verschiedener Weise verhalten. So erwähnt ja v. Ebner, (1902), dass die Zahnbeinkanälchen in der Körnerschicht in Grundsubstanz endigen, und Walkhoff (1924) bemerkt, dass die „Interglobularräume", als welche er auch die Körner anspricht, den Verlauf der Dentinkanälchen in keiner Weise beeinflussen.

Wie ich bereits in der Einleitung erwähnte, halten Hannover (1856), Lepkowski (1892), Rudas (1901), Hanazawa (1923) und Meyer (1932) die Körner überhaupt nicht für identisch mit dem Interglobulardentin. Bencze (1927) hat die Beobachtung gemacht, dass, wenn sich im Wurzelteil schon eine mächtige Dentingrundsubstanz gebildet hat und auch die Verkalkung in vollem Gange ist, der periphere Teil des Zahnbeins unverkalkt bleibt und sich hieraus später die Körnerschicht bildet.

Die einzelnen Körner sind ganz kleine, dicht nebeneinander liegende, in mikroskopischen Präparaten zumeist dunkel erscheinende Gebilde, deren äussere Gestalt sehr unregelmässig und verschieden ist. Bei genauerer Betrachtung bemerkt man jedoch auch beim Menschen, dass die meisten von ihnen von ganz kleinen Dentinkugelabschnitten begrenzt werden, eigentlich also in gleicher Weise wie die echten Interglobularbezirke, nur dass die Grössenverhältnisse so verschieden sind. Viel deutlicher als beim Menschen tritt dies bei den Körnern im Kronenteil des Rinderzahnes in Erscheinung. Dort ist nämlich die ganze Zone relativ breit und sind zumal die der Pulpa zugewandten Körner gross. Die dunkle Farbe der Körner beruht, wie schon erwähnt, darauf, dass ihre Randteile das Licht in anderer Weise brechen als das übrige

Dentin, und weil die Körner so klein sind, erhalten sie dadurch die dunkle Farbnuance. Beim Rinde kann man jedoch schon in einem frühen Entwicklungsstadium die Zwischenräume zwischen den Kugeln beobachten. Auch kann man im Kronenteil des Rinderzahnes feststellen, dass die Kanälchen durch die zentralen Körner verlaufen, und dass jedenfalls zahlreiche Dentinkanälchen die ganze Körnerschicht durchziehen, weil man ja Odontoblastenfortsätze sogar noch im Schmelz erblickt. Ebenso sieht man in dekalzinierten Präparaten, wo die Grenzzonen der Körner nach der Auflösung des Kalkes nur noch undeutlich oder überhaupt nicht mehr zu erkennen sind, dass die Dentinkanälchen bis in die allerperiphersten Teile des Zahnbeins verlaufen. (Tafel VIII, Fig. 30.) Meyer hat i. J. 1925 im Kronenteil eines Menschenzahnes eine ähnliche Wahrnehmung gemacht und ein Bild darüber publiziert. Auch wenn man die Körner des Menschenzahnes mit starker Vergrösserung betrachtet — zumal dann, wenn man zur Behandlung des Präparates die Bielschowsky'sche Blockimprägnation benutzt, wobei das Korn hell bleibt, und sich zur Untersuchung des neuen Zeiss'schen Epikondensor-W-Mikroskopes bedingt — gelingt es vielfach, ein oder mehrere Dentinkanälchen durch ein Korn verlaufen zu sehen. Mit dem erwähnten Mikroskop erkennt man auch die Konturen der Kanälchen im Innern des Kornes. (Tafel X, Fig. 39—40.) Die Auffassung von Lepkowski und Hanazawa, dass die Körner die erweiterten Endausläufer von Zahnbeinkanälchen darstellen, kann also auch nach meinen Beobachtungen nicht richtig sein.

Beim Rind befindet sich somit im peripheren Dentinteil des ganzen Zahnes und auch beim Menschen in demjenigen des Wurzelteils eine Zone, die aus einer verkalkten Globularmasse und deren Zwischenräume ausfüllender unverkalkter Grundsubstanz, den Körnern, besteht. Die Zahnbeinkanälchen verlaufen durch die Körner, um in der Grundsubstanz zu endigen. Dieser Teil des Zahnbeins ist also auf der Entwicklungsstufe stehen geblieben, wo nur die Dentinkugeln verkalkt, aber ihre Zwischen-

räume unverkalkt geblieben sind. Nach Walkhoff und Dickmann sollen sie später noch in gut entwickelten Zähnen verkalken und somit die ganze Körnerschicht verschwinden können. Auch ich stellte fest, dass die Mächtigkeit der Körnerschicht sehr wechselnd ist, und dass letztere stellenweise sogar fehlt, aber ein Zahn oder auch nur ein Präparat, wo die Körnerschicht vollkommen fehlt, fand sich unter meinen mehrere hundert Exemplare umfassenden Schliffen nicht.

Ob die Körner vollständig mit dem gewöhnlichen Interglobulardentin identisch sind, darüber sind sogar die Autoren noch uneinig, welche den Körnern den Charakter der unverkalkten Grundsubstanz zuerkennen. So schreibt ja kürzlich Meyer (1932): „Mit den gewöhnlichen Interglobularbezirken sind sie bestimmt nicht identisch, sie sind schon ganz anders angeordnet, sie liegen nicht auf den Anlagerungslinien v. Ebners, sondern verlaufen in einem breiten Band unter dem Zement im Winkel zu den Anlagerungslinien". Was ihre Anordnung anbelangt, ist zu bemerken, dass die „Anlagerungslinien" selbst im peripheren Teil der Zahnwurzel mehr in der Längsrichtung verlaufen und überdies die Körner so klein sind und so dicht aneinander liegen, dass es unmöglich ist, ihre Anordnung im Einzelnen zu bestimmen. Dies ist ja auch hinsichtlich des gewöhnlichen Interglobulardentins an den Stellen nicht möglich, wo das ganze Dentin im Zustand der kugelförmigen Verkalkung geblieben ist.

Nach meiner Ansicht ist die Identität der Körner mit dem Interglobulardentin aufs engste mit der Frage verknüpft, ob der am meisten periphere, zuerst gebildete Teil des Dentins völlig mit dem späteren, durch das Dickenwachstum entstandenen Dentin identisch ist. Wie bekannt, herrschen über die Entwicklung des Dentins mancherlei Ansichten, und auch heute noch dürfte die Auffassung von Fritsch (1924) Gültigkeit besitzen, dass die Frage nach dem Aufbau des Dentins noch immer ungelöst ist. Speziell diese erste Bildung des Zahnbeins behandeln, wie schon in der Einleitung erwähnt, zwei Forscher, nämlich Walkhoff (1924) und

Weidenreich (1925, 1928). Der erstere sagt, es bilde sich in der Weise, dass die Odontoblasten an ihren zentripetalen Enden Fortsätze differenzieren, welche sekretorisch eine mächtige Masse von schaumartiger spongiöser Struktur, die erste Dentingrundsubstanz, ausscheiden. Das eigentliche Dickenwachstum des Zahnbeins wäre ebenfalls auf die Tätigkeit der Odontoblasten zurückzuführen, aber insofern, als sich zuerst vermehrte Pulpagrundsubstanz zwischen den Odontoblasten daraus produziert, die ihrerseits die dentinogene Substanz bildet. In Wirklichkeit wären also die Oberflächenschicht und der übrige Teil des Dentins identisch. Nach Weidenreich wiederum bildet sich beim Menschen die erste Dentinschicht, das Manteldentin, nach der bekannten Theorie v. Korffs aus den Bindegewebsfasern der Pulpa, und das eigentliche Dickenwachstum erfolgt auf Grund der Tätigkeit der Odontoblasten, so dass die beiden Schichten nicht identisch wären. Wie es sich nun auch mit dieser ersten Dentinbildung verhalten möge, so viel steht fest, dass sowohl die Körner als auch die Interglobularbezirke die auf derselben ersten Entwicklungsstufe stehen gebliebene Grundsubstanz darstellen, welche von kugelförmig verkalktem Dentin umgeben ist.

Walkhoff und Dickmann, der sich Walkhoffs Ansicht angeschlossen hat, versuchen zu beweisen, dass das Vorkommen einer Körnerschicht durchaus nicht so konstant sei, wie allgemein angenommen worden ist, sondern dass es in gut entwickelten und verkalkten Zähnen sogar ganz fehlen könne. Merkwürdigerweise erklärt Walkhoff, ihr Fehlen in dem Kronenteil des menschlichen Zahnes beruhe auf einer an der Schmelzdentingrenze erfolgten Resorption; konsequenter würde die Erklärung nach der Verkalkungstheorie erscheinen. Wenn wiederum, wie die Untersuchungen der letzteren Zeit immer mehr behaupten wollen, die Resorptionstheorie nicht stichhaltig sein sollte, so muss an der Schmelzdentingrenze tatsächlich eine derartige Verkalkung stattgefunden haben, und demgemäss ist der peripherste Teil des Dentins in derselben Weise verkalkt wie das übrige Zahnbein. Dass diese Verkalkung sehr bald nach der Bildung der ersten Dentingrund-

substanz eingetreten ist, und dass sich in diesem Teil des Menschenzahnes gar keine eigentliche Körnerschicht gebildet hat, geht daraus hervor, dass wir eine solche auch in den Zahnanlagen des Menschen nicht antreffen.

Im Wurzelteil dagegen fand sich — wie schon mehrfach erwähnt — auch in den von mir untersuchten Menschenzähnen immer eine Körnerschicht, deren Stärke und Dichtigkeit allerdings wechseln konnten, aber in Anbetracht ihres sonst regelmässigen Vorkommens sowohl in den Milch- wie in den bleibenden Zähnen des Tieres und des Menschen kann man ihre Zugehörigkeit zu dem normal entwickelten Dentin wohl nicht bestreiten.

Welches die eventuelle funktionelle Bedeutung der Körner sein mag, lässt sich bei dem heutigen Stand der Forschung nicht mit Sicherheit sagen. M. E. käme hierbei in erster Linie wieder die von Goldberg aufgestellte Möglichkeit des Auffangens und Abschwächens von Stössen in Frage. Eine ähnliche funktionelle Bedeutung kommt auch der ligamentären Befestigung der Säugetierzähne im Knochen zu. Die fixierenden Ligamente verlaufen im Periodontium beinahe nach allen möglichen Richtungen, von oben nach unten, von unten nach oben, radiär usw., und sie gestatten dem Zahn, während sie ihn gleichzeitig fest im Knochen fixieren, doch eine geringe normale Beweglichkeit. Dies sowie die Elastizität und Nachgiebigkeit des Zahnbeins selbst besitzen m. E. insofern grosse Bedeutung, als sie die Wirkung der Schläge und Stösse, denen die Zähne während ihrer Tätigkeit ausgesetzt sind, mildern und ausgleichen.

Es wäre auch denkbar, dass sie irgendwie mit dem Stoffwechsel des Zahnbeins zu tun hätten und eventuell in irgendeinem Zusammenhang mit den zahlreichen Lymphgefässen der Wurzelhaut ständen, aber hier geraten wir wieder auf ein Gebiet, auf dem wir heute noch so wenig wissen. Dass sie ebensowenig wie die eigentlichen grossen Interglobularbezirke in engerer Verbindung mit den Zahnbeinkanälchen stehen, geht schon aus dem oben Gesagten hervor.

Vergleichende Übersicht über die Menschen- und Tierzähne.

Im Vorkommen und in der Form des Interglobulardentins und der Körnerschicht bestehen beim Menschen und bei den Tieren grosse Unterschiede. Auch die einzelnen Tiere untereinander weisen darin noch spezielle Eigentümlichkeiten auf. Infolgedessen betrifft mein Vergleich auch nur diejenigen Tiere, deren Zähne ich untersucht habe, und auch von diesen kommt für eingehendere Behandlung nur das Rind in Frage, von dem ich, wie beim Menschen, Anlagen sowohl von Milch- wie von bleibenden Zähnen und ausgebildete Zähne untersucht habe.

In den Lehr- und Handbüchern der vergleichenden Anatomie wird über die Zähne im allgemeinen nicht sehr viel und von diesen Dingen fast gar nichts erwähnt. Einzelne ältere Forscher haben allerdings mit grossem Eifer den Zahnbau bei den allerverschiedensten Tieren untersucht und nebenbei auch Beobachtungen über das Interglobulardentin gemacht. So hatte ja Kollmann (1869) bemerkt, dass das Interglobulardentin in den Tierzähnen viel näher an der Pulpa als am Schmelz lag, während es beim Menchen ganz umgekehrt ist. Unter Berufung auf die zahllosen durch das ganze Dentin verbreiteten Interglobularräume bei Trichechus und Hippopotamus konnte er nicht zugeben, dass sie eine der Richtung der Konturlinien folgende Anordnung besässen.

Fanny Goldberg (1924) hat selbst Zähne mehrerer Tiere geschliffen und untersucht und ferner mikroskopische Bilder aus Owens Odontography studiert, die sie alle kurz schildert. Von ihren eigenen Schliffen hat sie auch mehrere wohlgelungene Bilder publiziert, aber diese betreffen alle mit einer Ausnahme den Wurzelteil, wo nur die Tomes'sche Körnerschicht sichtbar ist.

Dickmann (1925) ist auf Grund seiner Untersuchungen zu dem Ergebnis gekommen, dass das Interglobulardentin in den Tierzähnen vorwiegend vereinzelt und klein vorkommt und in vielen Zähnen vollständig fehlt, während es in allen Menschenzähnen

angetroffen wird. Bezüglich der Tomes'schen Körner hatte er beobachtet, dass sie in Menschenzähnen gelegentlich und in Tierzähnen noch öfter fehlen konnten. Hieraus zieht er den Schluss, zu dem schon früher Walkhoff (1924) gekommen war, dass die Tomes'schen Körner in gut entwickelten Zähnen vollständig verkalken können.

Ich meinerseits habe die Beobachtung Kollmanns, dass das Interglobulardentin bei den Tieren in der Regel näher an der Pulpa liegt, und die Ansicht Dickmanns, dass die Bezirke dort kleiner sind als in den bleibenden Zähnen des Menschen, vollständig bestätigen können. Das Interglobulardentin der Tierzähne zeigt sowohl hinsichtlich seiner äusseren Form als der Lokalisation seines Vorkommens eine auffallende Übereinstimmung mit dem Interglobulardentin in den Milchzähnen des Menschen, eine Übereinstimmung, die noch dadurch erhöht wird, dass das Interglobulardentin in beiden so häufig ganz fehlt. Ferner trifft man bei den Tieren noch ähnliche, aus kleinen, dicht gruppierten Interglobularbezirken gebildete bandartige Konturlinien an, wie sie für die Milchzähne des Menschen charakteristisch sind. In den bleibenden Zähnen findet man solche Gebilde nur selten, wogegen man den von grossen Zahnbeinkugeln begrenzten, in der Nähe des Schmelzes gelegenen Interglobularbezirken, in welchen das Interglobulardentin der menschlichen bleibenden Zähne auftritt, im Tierreich nur ausnahmsweise begegnet. Dass sie jedoch auch bei Tieren vorkommen können, dafür liefern die schon erwähnten vier in meinem eigenen Material festgestellten Fällen, einen Beweis. (Siehe Seite 81.)

Illing (1911) hat ein Bild publiziert, worauf man im Kronendentin eines Schweinezahnes etwas nach innen vom Schmelz einige grosse Interglobularbezirke sieht. Auch Goldberg hat bemerkt, dass sich das Interglobulardentin in den Schweinezähnen ungefähr an denselben Stellen wie beim Menschen befindet. In meinen Präparaten kommt es nicht so nahe am Schmelz und nicht in so grossen Gebilden vor, aber es ist zu beachten, dass die von

mir untersuchten Schweinezähne sämtlich Milchzähne waren, in denen das Interglobulardentin möglicherweise seltener und näher an der Pulpa auftritt. Wenn man nas Bild von Illing betrachtet, bemerkt man jedoch bestimmte Unterschiede inbezug auf das Interglobulardentin des Menschenzahnes. Obgleich die Grösse der Interglobularbezirke, nach dem Bilde zu schliessen, relativ ansehnlich und ihre Entfernung vom Schmelz ungefähr die gleiche wie beim Menschen ist, besitzen sie doch nicht die für die Interglobularbezirke des menschlichen bleibenden Zahnes charakteristischen langen Spitzen und werden auch nicht von langen Bogenlinien begrenzt, sondern von zahlreichen kurzen, so dass sie in ihrer Gesamtheit eine etwas rundliche Form bekommen, wie das im Wurzeldentin des Rinderzahnes etwas nach innen von der Körnerschicht vorkommende Interglobulardentin. An diese letzteren Interglobularbezirke erinnern sie u. a. auch darin, dass sie einzeln auftretea. Ich habe schon früher darauf hingewiesen, dass das Interglobulardentin und die Körner in den Schweinezähnen grosse Ähnlichkeit mit den entsprechenden Teilen der Wiederkäuerzähne besitzen. In dem Kronendentin der von mir untersuchten Rinderzähne habe ich allerdings weder derartiges noch überhaupt irgendwelches Interglobulardentin gefunden; hier trifft man es, wie ich oben erwähnt habe, nur im Wurzeldentin sowie in ganz kleinen Gebilden in grösserer Nähe der Pulpa an.

Auch im Vorkommen der Körnerschicht besteht insofern ein sehr auffallender Unterschied zwischen Menschen- und Tierzähnen, als die Menschenzähne in ihrem Kronenteil überhaupt keine Körnerschicht besitzen. Walkhoff hat, wie erwähnt, die Beobachtung gemacht, dass gelegentlich auch im Kronenteil des Menschenzahnes eine Körnerschicht vorkommen kann, nämlich in solchen Fällen, wo der peripherste Teil des Dentins nicht resorbiert ist. Abgesehen von einigen ganz vereinzelten Körnern, die man bisweilen etwas oberhalb des Zahnhalses antreffen kann, habe ich in meinen eigenen Fällen niemals eine Körnerschicht in dem Kronenteil von Menschenzähnen gefunden. Dickmann teilt ebenfalls

mit, dass auch er niemals mit Sicherheit eine Körnerschicht an der Schmelzdentingrenze nachgewiesen habe. Auch haben wir schon gesehen, dass mehrere Forscher alle Erscheinungen an der Schmelzdentingrenze ohne die Resorptionstheorie erklären wollen. Wenn also an der Schmelzdentingrenze keine Resorption stattgefunden hat, so muss dort auch das älteste, zuerst gebildete Dentin in derselben Weise verkalkt sein wie das später beim Dickenwachstum entstandene Dentin, und die Entwicklung ist demnach in diesem Abschnitt im Menschenzahn weiter fortgeschritten als bei den Tieren.

In sämtlichen von mir untersuchten Tierzähnen fand sich nämlich auch im Kronenteil eine Körnerschicht und in den meisten, wie z. B. gerade in den Rinderzähnen, sogar eine sehr bedeutende. Das erste Tier, bei dem eine gewisse Unklarheit darüber entstand, war der Affe. Auch in den meisten seiner Zähne war die Körnerschicht an der Schmelzdentingrenze unbestreitbar, aber manchmal konnte, zumal auf Längsschliffen, eine leichte Unsicherheit eintreten. Auf Querschliffen konnte man jedoch die in Frage stehende Körnerschicht deutlicher untorscheiden. Nur in einem Zahn von Cercopithecus mona schien die Verkalkung auch an der Schmelzdentingrenze eine vollständige zu sein. Auch in dieser Beziehung ähneln also die Affenzähne den Menschenzähnen.

Sehr häufig sieht man sowohl beim Menschen wie bei den Tieren Odontoblastenfortsätze eine kurze Strecke in den Schmelz eindringen, besonders im Spitzenteil der Krone. Da man sie auch in den ganz jungen Zahnanlagen des Rinderfetus gefunden hat, an deren Schmelzdentingrenze man nichts bemerken kann, was auf eine Resorption hindeutet, so muss wohl die oben angeführte Erklärung von Lams über ihr Eindringen in den Schmelz die richtige sein.

Illing (1911) erwähnt, dass die Odontoblastenfortsätze sich auch im Schmelz baumartig verzweigen. Smreker (1923) wiederum teilt mit, dass sie sich im Schmelz nicht mehr verzweigen, sich zwar manchmal arkadenförmig miteinander vereinigen, aber dass eigent-

liche Anastomosen fehlen. Ich meinerseits konnte sowohl in Menschen- wie in Tierzähnen hier und da konstatieren, dass sich auch im Schmelz befindliche Enden verzweigten, indem sie sich bisweilen in Form einer Schlinge miteinander vereinigten; aber eigentliche Anastomosen habe auch ich nicht festgestellt. Manche Forscher (u. a. Illing, Walkhoff) sagen, dass sich die Odontoblastenfortsätze hier nicht zu dünnen Spitzen auszögen, sondern gleichsam abgebrochen oder kolbenförmig verdickt endigten. Der Umstand, dass die Odontoblastenfortsätze gleichsam ihre Spitze verloren zu haben scheinen, kann darauf beruhen, dass die Spitze wie an der Schmelzdentingrenze nicht im Niveau des Schliffes liegt. Anderseits glaubte ich wie Meyer auch im Schmelz sowohl in Tier- wie in Menschenzähnen einfach dünner werdende Ausläufer wahrzunehmen. Was wiederum die kolbenförmig verdickten Enden anbelangt, sind sie, wie gesagt, nichts anderes als die Enden von Odontoblastenfortsätzen, die von etwas unverkalkter Grundsubstanz umgeben sind.

Als allgemeiner Befund lässt sich feststellen, dass zwischen den Zähnen verschiedener Tiere hinsichtlich der Form, des Vorkommens und der Lokalisation der Interglobularbezirke und der Körnerschicht viel mehr Ähnlichkeiten bestehen als zwischen dem Zahn irgendeines Tieres und des Menschen. Auch die Affen, deren Zähne schon makroskopisch sowohl ihrer Form als ihrer Grössenordnung nach in so hohem Masse an Menschenzähne erinnern, weisen diesbezüglich in ihrem Bau eine Annäherung an die anderen Tiere auf. Doch ist die Körnerschicht im Kronenteil bei den Affen oft viel schwächer entwickelt als bei den andern Tieren, auch sind eigentliche grosse Interglobularbezirke in ihrem Kronendentin häufiger anzutreffen als in irgendeinem andern von mir untersuchten Tierzahn.

Worauf beruhen diese Erscheinungen überhaupt und die Unterschiede in den verschiedenen Tier- und den Menschenzähnen? Sollte etwa der eine oder der andere Zahnbeinbau in der phylogenetischen Entwicklung weiter fortgeschritten sein? Was die

Überlegenheit des Dentinbaus selbst betrifft, so sind die Forscher auch darin sehr verschiedener Meinung. So schreibt ja Baume (1875), dass die Zähne des Menschen und die ihnen im Bau ähnlichen Zähne anderer Säugetiere die höchsten Formen der Entwicklung darstellen. Er gibt freilich zu, dass das Zahnbein des Menschen als ein sehr niedrig organisiertes Gewebe erscheint, weil man die Vaskularisation in demselben vermisst, behauptet jedoch, dass ein derartiges Zahnbein für den Bau des Zahnes besser und zweckmässiger sei als z. B. das mit Gefässverteilung versehene Zahnbein der Fische, „und die Brauchbarkeit ist doch hier das höchste Princip".

Nach Röse (1892) wiederum stellt das Gebiss des Menschen wie überhaupt aller Angehörigen der Primatenreihe die allerprimitivste Zahnform der Säuger dar. Es ist schon frühzeitig in der Entwicklung zurückgeblieben, weil die Zähne für die Primaten und zumal für den Menschen wegen seiner hoch entwickelten Intelligenz im Kampf ums Dasein nicht so wichtig sind wie für die andern Säugetiere.

Was speziell das Interglobulardentin anbelangt, habe ich im vorigen Kapitel nachzuweisen versucht, dass man sein Vorkommen in den Menschenzähnen als eine Folge von Störungen während der Zahnentwicklung erklären kann. Für diese Annahme sprechen — um die Gründe noch einmal kurz zu wiederholen — das Fehlen der Interglobularbezirke in den von mir untersuchten Zahnanlagen von Feten, da der gesunde Fetus während seiner Entwicklung nicht an Ernährungsstörungen leidet; ihr Fehlen in den Milchzähnen von Kindern, die während der Entwicklung der Milchzähne gesund geblieben sind, ihr Vorkommen in den Milchzähnen, wenn während deren Entwicklung Krankheiten aufgetreten sind, die auf die Enwicklung der Zähne und des Skelttes Einfluss haben, und ihr besonders reichliches Vorkommen gerade in denjenigen Milchzähnen, die beim Auftreten einer solchen Krankheit am wenigsten entwickelt waren; ihr besonders reichliches Vorkommen in hypoplastischen bleibenden

Zähnen, und überhaupt ihr Vorkommen in allen bleibenden Zähnen, an denen allen auch im Schmelz eine von Ernährungsstörungen herrührende mangelhafte Verkalkung zu beobachten ist (Retzius'sche Parallelstreifen).

Der Mensch ist über alle Erdteile verbreitet und hat sich demgemäss den allerverschiedensten Klimaten, Lebensbedingungen und Nahrungsvorräten angepasst. Speziell der Kulturmensch hat eine Kunst der Nahrungszubereitung entwickelt, die an sich die Zähne für die Zerkleinerung der Nahrung weniger unentbehrlich macht, aber auch nachteilig auf die Zusammensetzung der Nahrung wirken kann. Oft fehlen in der Nahrung die Mineralstoffe, die sich beim Zubereiten der Speisen im Wasser gelöst haben und fortgegossen worden sind, desgleichen verschwinden beim Kochen die wichtigen Vitamine. In Anbetracht aller dieser Umstände verstehen wir wohl, dass der Mensch während der Entwicklung seiner bleibenden Zähne leicht Ernährungsstörungen ausgesetzt ist, die auf das in der Entwicklung begriffene, empfindliche Zahngewebe einwirken können, und verstehen auch, dass zumal die wild lebenden Tiere viel leichter davon verschont bleiben.

Dass das Gebiss des heutigen Menschen ganz allgemein dem Verfall entgegegengeht, darauf weisen manche Umstände hin. So sind ja auch in unserem Lande in vielen Gegenden die Zähne schon in der dritten, vierten Generation dermassen verschlechtert, dass heute sehr oft schon die Milchzähne völlig durch Karies zerstört sind. Sie verschwinden entweder zu früh oder verschwinden überhaupt nicht ohne ärztliche Hilfe. Die bleibenden Zähne brechen in falschen Stellungen durch und werden leicht durch Karies zerstört. Eine Prothese ist ausnahmsweise schon bei 15-Jährigen erforderlich, bei Personen, die das 20. Lebensjahr vollendet haben, findet man sie bereits hin und wieder.

Die vergleichende Untersuchung des histologischen Zahnbaus hat die heutigen Forscher, von einigen Ausnahmen abgesehen,

bei weitem nicht in dem Masse interessiert wie die alten Autoren. Teilweise trägt hierzu wohl auch die Schwierigkeit der Beschaffung eines derartigen Untersuchungsmaterials bei. Besonders interessant wäre es, etwas über das Vorkommen des Interglobulardentins bei den Naturvölkern zu erfahren.

Schlussfolgerungen.

Die Ergebnisse meiner Untersuchung lassen sich in Kürze folgendermassen zusammenfassen:

Sowohl in den Milch- als auch in den bleibenden Zähnen des Rindes ist schon von den ersten Stadien der Dentinentwicklung an eine durch den ganzen peripheren Teil des Dentins verlaufende Körnerschicht wahrzunehmen, die aus der die Räume zwischen der verkalkten Globularmasse und deren kleinen Kugeln erfüllenden unverkalkten Grundsubstanz besteht und von den Zahnbeinkanälchen durchzogen wird.

Hinsichtlich der Struktur besteht zwischen den Körnern und den eigentlichen grossen Interglobularbezirken, welch letztere man im Kronenteil des Rinderzahnes im allgemeinen nicht antrifft, kein wesentlicher Unterschied. Im Wurzeldentin dagegen findet man häufig Interglobulardentin etwas nach innen von der Körnerschicht, sowie seltener ganz kleine Bezirke auch in den tieferen Teilen des Wurzeldentins, wo es bisweilen dem schichtenweisen Wachstum des Zahnbeins entsprechende Konturlinien bilden kann.

Im Wurzeldentin des Rinderzahnes findet man auch längliche, in der Richtung der Zahnbeinkanälchen verlaufende unverkalkte Gewebsteile, die nichts mit dem Interglobulardentin zu tun haben, sondern nur bei dem schnellen Wachstum des Zahnes in das Dentin eingeschlossene Zellen enthalten.

In den Hechtzähnen habe ich weder Interglobulardentin noch eine Körnerschicht gefunden.

In allen andern von mir untersuchten Tierzähnen war im Wurzeldentin eine durch eine dünne, beinahe homogene Dentinschicht vom

Zement getrennte Tomes'sche Körnerschicht vorhanden, und in fast allen kam eine Körnerschicht auch im Kronenteil vor.

Die eigentlichen grossen, im Kronenteil etwas nach innen von der Schmelzgrenze vorkommenden, von regelmässigen Kugelsegmenten begrenzten Interglobularbezirke sind in Tierzähnen äusserst selten, können aber gelegentlich doch darin angetroffen werden.

Häufiger findet man Interglobulardentin in den tieferen, näher an der Pulpa gelegenen Teilen, und zwar meistens nur im Wurzeldentin. Die Bezirke sind ziemlich klein, und oft sieht man sie dort auch aus winzigen Teilchen zusammengesetze Konturlinien bilden.

Das speziell für die Wiederkäuerzähne charakteristische rundliche, unregelmässig gestaltete Interglobulardentin kommt in den unteren Teilen des Wurzeldentins etwas nach innen von der Körnerschicht vor. In derselben Gegend trifft man in den Wiederkäuerzähnen, wie bereits beim Rind geschildert, sehr oft längliche, in der Richtung der Zahnbeinkanälchen verlaufende Gebilde aus unverkalktem Gewebe an, deren Verlauf im Gegensatz zu dem zirkulärlongitudinalen Verlauf des Interglobulardentins quer gerichtet ist.

Die Zahnbeinkanälchen durchziehen das Interglobulardentin und die Körner ununterbrochen. Im Kronenteil dringen Odontoblastenfortsätze bei den meisten Tieren ein wenig in den Schmelz ein.

Speziell inbezug auf die Affenzähne sei erwähnt, dass auch bei ihnen zumeist eine deutliche Körnerschicht an der Schmelzdentingrenze vorkommt, aber in einigen Fällen ist sie doch nicht so deutlich entwickelt gewesen wie bei den meisten andern von mir untersuchten Tieren. Dagegen fanden sich eigentliche grosse Interglobularbezirke im Kronenteil der von mir untersuchten Affenzähne etwas häufiger als in den Zähnen der andern Tiere; aber sehr selten sind sie doch auch in den Affenzähnen noch. Die Zahnbeinkanälchen verlaufen genau wie beim Menschen, und an manchen Stellen dringen auch in den Affenzähnen Odontoblastenfortsätze in den Schmelz ein, wo sie zumeist kolbenförmig verdickt endigen.

Bei Kindern, die nicht an solchen Krankheiten gelitten haben oder sonstigen Störungen ausgesetzt gewesen sind, die schädigend auf

die Entwicklung der Zähne und des Skeletts einwirken, ist das Vorkommen von Interglobulardentin in den Milchzähnen sehr selten. Bei denjenigen Kindern wiederum, die an solchen Störungen leiden, stellt sich bald nach dem Auftreten der Störung auch im Dentin der noch in der Entwicklung begriffenen Milchzahnanlagen Interglobulardentin ein.

In den Milchzähnen sind die Interglobularbezirke in der Regel klein und auch relativ kleiner als in den bleibenden Zähnen.

Im Kronenteil der Milchzähne liegt das Interglobulardentin gewöhnlich näher an der Pulpa als am Schmelz.

Eine Tomes'sche Körnerschicht kommt im Wurzeldentin der Milchzähne stets vor. Gelegentlich kann man sie schwach entwickelt auch in der Zahnhalsgegend finden.

In den bleibenden Zähnen des Menschen entsteht das Interglobulardentin bald nach der Bildung des Spitzenteils im ersten Entwicklungsstadium des Dentins bei dessen Verkalkung in der Weise, dass bei der periodisch erfolgenden Bildung des Zahnbeins zwischen den Dentinschichten in der Gegend der Wachstumskonturlinien die dem Interglobulardentin entsprechenden Räume zwischen den Dentinkugeln unverkalkt bleiben.

Wenn bei Beginn der Zahnentwicklung grosse Störungen im Kalkstoffwechsel vorkommen, kann Interglobulardentin sogar schon im Spitzenteil der Krone auftreten, und wenn die Störung sehr gross ist und sich lange hinzieht, kann das ganze Dentin im Stadium der kugelförmigen Verkalkung verbleiben. Auf Grund meines Menschenmaterials kann man das Interglobulardentin auf solche Störungen in der Verkalkung zurückführen.

Das Interglobulardentin enthält alle Bestandteile des normalen Dentins ausser Kalk, doch ist seine organische Grundsubstanz von anderer chemischer Natur als die Grundsubstanz des verkalkten Dentins.

Eine spätere Verkalkung des Interglobulardentins in grösserem Massstabe ist nicht wahrscheinlich, aber die Verkalkung eines einzelnen Interglobularbezirkes sowie eine teilweise Verkalkung des Interglobulardentins ist wohl möglich.

Interglobulardentin kommt in jedem bleibenden Menschenzahn sowie in seiner Anlage vor.

Die Tomes'sche Körnerschicht tritt ebenfalls regelmässig in dem Wurzelteil jedes Menschenzahnes fast zu derselben Zeit auf, wo sich das Wurzeldentin in der Zahnanlage zu bilden anfängt.

Die Tomes'schen Körner sind zwischen ganz kleinen verkalkten Globularsegmenten gelegene Teile der Grundsubstanz, die unverkalkt geblieben sind.

Die Zahnbeinkanälchen verlaufen ununterbrochen durch das Interglobulardentin und die Tomes'schen Körner.

Literaturverzeichnis.

Andresen, V. Die Querstreifung des Dentins. D. Monatschr. f. Zhke. 1898.

Asper, H. Über die braune Retzius'sche Parallelstreifung im Schmelz der menschlichen Zähne. Schw. Viertelj. f. Zhke. 1916.

Baitsell, G. On the origin of the connective tissue groundsubstance in the Chick Embryo. Quart. Journal micr. Sciense. Vol. 69. 1925.

Baume, R. Bemerkungen über die Entwicklung und den Bau des Säugetierzahnes. D. Viertelj. f. Zhke. 1875.

—„— Lehrbuch der Zahnheilkunde. Leipzig 1885.

—„— Odontologische Forschungen. Leipzig 1882.

Bencze, L. Befunde an der Dentinzementgrenze. Zschr. f. Stomatol. 1927.

Bendix, B. Über die „Kriegsneugeborenen". Zschr. f. Säuglingsschutz. 1916.

Broman, I. et Häggqvist, G. Lärobok i Histologi. Stockholm 1928.

v. Brunn, A. Über die Ausdehnung des Schmelzorganes und seine Bedeutung für die Zahnbildung. Anat. Anz. Bd. 1. 1886 und Arch. f. mikr. Anat. Bd. 29. 1887.

—„— Über Membrana praeformativa und Cuticula dentis. Anat. Anz. Bd. 3. 1888.

Bütschli, O. Vorlesungen über vergleichende Anatomie. Berlin 1921.

Couilliaux, L. Anatomie, Physiologie, Pathologie der Zahnpulpa. Correspondenzbl. f. Zahnärzte. 1897.

Czermàk, I. Beiträge zur mikroskopischen Anatomie der menschlichen Zähne. Zschr. f. wissenschaftl. Zool. Bd. 2. 1850.

Czerwinski, R. Vergleichend anatomisch-histologische Untersuchungen über den Bau der harten Zahnsubstanzen bei Macacus rhesus. Diss. Würzburg. 1926.

Dickmann, E. Ein Beitrag zur Kenntnis von den sogenannten „Interglobularräumen" im menschlichen und tierischen Zahn. D. Monatsschr. f. Zhke. 1925.

Dietrich, E. Zur Frage der „Kriegsneugeborenen". Zschr. f. Säuglingsschutz. 1916.

Disse, J. Die Entstehung des Knochengewebes und des Zahnbeins. Arch. f. mikr. Anat. Bd. 73. 1909.

Disse, J. Wie entsteht die Grundsubstanz des Zahnbeins. Anat. Anz. Bd. 35. 1909.

v. Ebner, V. A. Kölliker's Handbuch der Gewebelehre des Menschen. Bd. 3, von V. v. Ebner. Leipzig 1902.

—„— Histologie der Zähne mit Einschluss der Histogenese. In Scheff, J. Handbuch der Zahnheilk. Bd. 1. 1909 u. 1922.

—„— Strittige Fragen über den Bau des Zahnschmelzes. Sitzungsber. d. kaiserl. Akad. d. Wissensch. in Wien. Bd. 99. 1890.

—„— Über den feineren Bau der Knochensubstanz. Ibid. Bd. 72. 1875.

—„— Über die Entwicklung der leimgebenden Fibrillen, insbesondere im Zahnbein. Ibid. Bd. 115. 1906.

—„— Über scheinbare und wirkliche Radiärfasern des Zahnbeines. Anat. Anz. Bd. 34. 1909.

Eidmann, H. Entwicklungsgeschichte der Zähne des Menschen. Berlin 1923.

Ellenberger, W. Handbuch der vergleichenden mikroskopischen Anatomie der Haustiere. Berlin 1906.

Ellenberger, W. et Baum, H. Handbuch der vergleichenden Anatomie der Haustiere. Berlin 1926.

Feiler, E. Beiträge zur Biologie des Zahnbeins und der Pulpa. D. Monatsehr. f. Zhke. 1923.

Fisch, E. W. The circulation of lymph in dentin and enamel. J. Amer. Dental Ass. Vol. 14. 1927.

Fleischmann, L. Das transparente Dentin. Ein Beitrag zur pathologischen Histologie des Dentins. Oest.-ung. Viertelj. f. Zhke. 1907.

—„— Die Ursachen der Schmelzhypoplasien. Ibid. 1909.

—„— Rachitische Veränderungen des Dentins. Ibid. 1910.

—„— Zur Bildung der Zahnbeingrundsubstanz Arch. f. mikr. Anat. Bd. 70. 1907.

Fritsch, C. Zur Frage des feineren Baues des Dentins. D. Zahnärztliche Wochenschr. 1924.

Gebhardt, W. Über den funktionellen Bau einiger Zähne. Arch. f. Entwicklungsmechanik d. Organismen. Bd. 10. 1900.

Goldberg, Fanny. Die Bedeutung der Interglobularräume. D. Monatschr. f. Zhke. 1924.

Goodsir, On the origin and development of the pulp and sacs of the human teeth. Edinb. Med. and. Surg. Journal. 1838.

Gottlieb, B. Schmelzhypoplasie und Rachitis. Wiener Viertelj. f. Zhke. 1920.

Greve, H. Chr. An- und Abbau der Zahngewebe. Zahnärztl. Rundschau. 1926.

Hanazawa, K. Eine histologische Studie über die Karies des Dentins, Viertelj. f. Zhke. 1923.

Hannover, A. Die Entwicklung und der Bau des Säugetierzahnes. Verhandl. d. kaiserl. Leopold. Akad. d. Naturforscher. Bd. 25. II. Abteilung. Breslau und Bonn 1856.

Harting, P. On the artificial production of some of the principal organic calcareous formations. Quart. Journal mikr. Science. Vol. 12. 1872.

Hertwig, O. Handbuch der vergleichenden und experimentalen Entwicklungslehre der Wirbeltiere. Jena 1906.

—„— Lehrbuch der Entwicklungsgeschichte der Menschen und der Wirbeltiere. Jena 1902.

Hertz, H. Untersuchungen über den feineren Bau und die Entwicklung der Zähne. Arch. f. pathol. Anat. und Physiol. Bd. 37. 1866.

Hibma, A. M. Der Zahnwechsel beim holländischen Vieh. Tijdschr. Diergeneeesk. 1928.

His, W. Anatomie menschlicher Embryonen. Leipzig 1885.

Hoehl, E. Beitrag zur Histologie der Pulpa und des Dentins. Arch. f. Anat. und Physiol. Anat. Abteil. 1896.

Hoppe, F. Über die Gewebselemente der Knorpel, Knochen und Zähne. Arch. f. pathol. Anat. und Physiol. Bd. 5. 1853 und Bd. 24. 1862.

Illing, G. Die Zähne. In Ellenberger, W. Handbuch der vergleichenden mikroskopischen Anatomie der Haustiere. Bd. 3. Berlin 1911.

Jasswoin, G. Über die Histogenese der Dentingrundsubstanz der Säugetiere. Arch. mikr. Anat. Entwickl. Bd. 102. 1924.

Kantorowicz, A. Klinische Zahnheilkunde. Bd. 1. Leipzig 1929.

Kettner, A. H. Die offene Säuglingsfürsorge im Krieg und Frieden. Zschr. f. Säuglingsschutz. 1916.

—„— Zur Frage der „Kriegsneugeborenen". Ibid. 1916.

Kivimäki, J. Beitrag zur Kenntnis des Vorkommens von irregulär gebautem Dentin in den Wurzeln der menschlichen Zähne. Akad. Abhandl. Helsinki. 1930.

Kölliker, A. Die Entwicklung des Zahnsäckchens der Wiederkäuer. Zschr. f. wissenschaftl. Zoologie. Bd. 12. 1863.

—„— Handbuch der Gewebelehre. Leipzig 1852 und 1863.

—„— Mikroskopische Anatomie. Leipzig 1852.

Kollmann, J. Die Interglobularräume in der Substantia eburnea der Zähne. Münch. Sitzungsber. d. königl. Akad. d. Wissensch. 1869.

—„— Entwicklung der Milch- und Ersatzzähne beim Menschen. Zschr. f. wissenschaftl. Zoolog. Bd. 20. 1870.

v. Korff, K. Die Analogie in der Entwicklung der Knochen- und Zahnbeingrundsubstanz der Säugetiere. Arch. f. mikr. Anat. Bd. 69. 1907.

v. Korff, K. Die Entwicklung der Zahnkeime verschiedener Wirbeltierklassen. Z. f. mikr. anat. Forsch. Bd. 25. 1931.

—„— Entgegnung auf die v. Ebner'sche Abhandlung „Über scheinbare und wirkliche Radiärfaser des Zahnbeins". Anat. Anz. Bd. 35. 1909.

—„ - Über die Entwicklung der Elfenbeinzellen und ihre Beziehungen zur Dentingrundsubstanz. Anat. Anz. Bd. 64. 1928.

—„— Zur Histologie und Histogenese des Bindegewebes besonders der Knochen und Dentingrundsubstanz. Ergebn. d. Anat. u. Entwickl. Bd. 17. 1909.

Lams, H. In Eidmann, H. Entwicklungsgeschichte der Zähne des Menschen. Berlin 1923.

Landsberger, R. Histologische Untersuchungen über das alveoläre Wachstum in seiner Beziehung zu der Entwicklung des Zahnkeims. D. Monatschr. f. Zhke. 1923.

Langstein, L. Bemerkungen über die „Krigsneugeborenen". Zschr. f. Säuglingsschutz. 1916.

—„— Entgegnung zu Kettners Aufsatz zur Frage der „Kriegsneugeborenen". Ibid. 1916.

Lartschneider, J. Kritische Beleuchtung einiger Kapitel der Zahnentwicklung und Zahnpathologie. Zschr. f. Stomatol. 1929.

Lassila, V. Beiträge zur Kenntnis der Entwicklung und Verknöcherung des sogenannten Fugenknorpels. Annales. Acad. Scient. Fennicae. Ser. A. Tom. XXXI. N:o 1. 1928.

Lepkowski, W. Beitrag zur Histologie des Dentins mit Angabe einer neuen Methode. Anat. Anz. Bd. 7. 1892.

Liesegang, R. Zur Kalkchemie des Zahnes. D. zahnärztliche Wochenschr. 1924.

Linderer, J. Handbuch der Zahnheilkunde. Berlin 1837.

Mayrhofer, B. In Preiswerk-Mayrhofer, Lehrbuch und Atlas der Zahnheilkunde mit Einschluss der Mundkrankheiten. Herausgegeben v. Prof. Dr. B. Mayrhofer. München 1925.

v. Metnitz, J. In Carl Wedl's Pathologie der Zähne. Herausgegeben von Dr. med. J. v. Metnitz et Dr. med. G. v. Wunschheim. Leipzig 1901.

Meyer, W. Die Anfertigung histologischer Schliffe. Viertelj. f. Zhke. 1925.

—„— Lehrbuch der normalen Histologie und Entwicklungsgeschichte der Zähne des Menschen. München 1932.

—„— Strittige Fragen in der Histologie des Zahnschmelzes. Viertelj. f. Zhke. 1925.

—„— Über die sogenannten Interglobularräume des Dentins. D. Monatschr. f. Zhke. 1925.

Misch, Über die Kriegsneugeborenen. Zschr. f. Säuglingsschutz. 1916.

Morgenstern, M. Beitrag zur Histogenesis der Interglobularräume. Schw. Viertelj. f. Zhke. 1897.

—„— Einige überraschende zahnhistologische Tatsachen. D. Monatschr. f. Zhke. 1906.

—„— Entwicklungsgeschichte der Zähne. In Scheff, J. Handbuch der Zahnheilkunde Bd. 1. 1891.

Mühlreiter, E. Anatomie des menschlichen Gebisses. Leipzig 1891.

Mc Murrich, J. P. Der Mund und seine Organe. In Keibel, F. et Mall, F. P. Handbuch der Entwicklungsgeschichte des Menschen. Bd. 2. Leipzig 1911.

Orban, B. Entwicklungsgeschichte und Histogenese. Fortschr. d. Zhke. 1927, 1928, 1929, 1930.

—„— Relationship between tooth germs and dental lamina during development. Anat. Rec. Vol. 38. 1928.

—„— Zur Histologie des Schmelzes und der Schmelzdentingrenze. Viertelj. f. Zhke. 1926.

Owen, R. Odontography. London 1840—45.

Peller, S. Die Masse der Neugeborenen und die Kriegsernährung der Schwangeren. D. Med. Wochenschr. 1917.

Port-Euler. Lehrbuch der Zahnheilkunde. München 1920.

Prenant, A. Contribution a l'histologenèse des tissus dentaires. C. R. assoc. anat. Paris 1921.

Mac Quillen. Die Interglobularräume im Dentin. The Dental Cosmos. 1866.

Rainey, G. Elementary formation of the skeletons of animals and other hard structures formed in connection with living tissues. British and foreign Medico-Chirurgical Review. 1857.

Retterer, E. Des espaces interglobulaires et des lignes de contour. C. R. Soc. biol. 94. Paris 1926.

Retzius, A. Bemerkungen über den inneren Bau der Zähne. Müllers Arch. f. Anatomie und Physiologie 1837. (Ref. und Zit.)

v. Richter, A. Über die Verkalkung des Dentins. Oest.-ung. Viertelj. f. Zhke. 1903.

Robin, C. et Magitot, E. Memoires sur la genèse et le développement de follicules dentaires chez les Mammifères. Journ. de la Physiologie de l'homme. 1860—61.

Romeis, B. Taschenbuch der mikroskopischen Technik. Berlin-München 1932.

Römer, O. Atlas der pathologisch-anatomischen Veränderungen der Zahnpulpa. Freiburg 1909.

Röse, C. Über die Entwicklung der Zähne des Menschen. Arch. f. mikrosk Anat. Bd. 38. 1891.

Röse, C. Über die erste Anlage der Zahnleiste beim Menschen. Anat. Anz. Bd. 8. 1892.

—„— Über die Zahnentwicklung vom Chamaeleon. Anat. Anz. Bd. 8. 1892.

Rudas, G. Interglobularfelder und Körnerschicht. D. Monatschr. f. Zhke. 1901.

Rygge, J. Über die Entwicklung des Schmelzes. Suom. Hammaslääkäriseur. Toimit. N:o XLVI. 1932 ja N:o XLVII. 1933.

Schaffer, J. Knochen und Zähne. Methoden zu ihrer Untersuchung. In Krause, R. Enzyklopedie der mikroskopischen Technik. Berlin-Wien 1926.

—„— Lehrbuch der Histologie und Histogenese. Leipzig 1922 und 1933.

Schmaltz, R. Das Geschlechtsleben der Haussäugetiere. Teil 1. von Harms, W. Lehrbuch der tierärztlichen Geburtshilfe. Berlin 1912.

Schönberg, F. Ein Beitrag zur Ossifikation und zum Durchbruch der bleibenden Schneidezähne des Rindes. Berlin Tierärztl. Wochenschr. 1928.

Schwann, T. Mikroskopische Untersuchungen. Berlin 1839.

Serres. Essai sur l'anatomie et la Physiologie des dents ou nouvelle théorie de la dentition. Paris 1817. Zit. nach Baume u. a.

Simon, C. Untersuchungen über den Bau der Zähne beim Rind und Alterbestimmung unter besonderer Berücksichtigung der Gebissanomalien. Kühn-Arch. Bd. 22. 1929.

Smreker, E. Über Fortsetzung von Dentinkanälchen in der Schmelz. Viertelj. f. Zhke. 1923.

Stöhr, R. Lehrbuch der Histologie. Von Dr. W. v. Möllendorff. Jena 1933.

Studnička, F. K. Die radialen Fibrillensysteme bei der Dentinbildung und im entwickelten Dentin der Säugetierzähne. Anat. Anz. Bd. 30. 1907.

—„— Zur Lösung der Dentinfrage. Bemerkungen zu den Arbeiten K. v. Korff und V. v. Ebner. Anat. Anz. Bd. 34. 1909.

Szymonowicz, L. und Krause, R. Lehrbuch der Histologie und der mikroskopischen Anatomie. Leipzig 1930.

Tojoda, M. Beiträge zur Kenntnis der Dentinverkalkung. Correspondenzbl. f. Zahnärzte 1926.

Tomes, C. Anatomie der Zähne des Menschen und der Wirbeltiere sowie deren Histologie und Entwicklung. Bearbeitet von Dr. med. L. Hollaender. Berlin 1877.

Tomes, J. Ein System der Zahnheilkunde. (A System of Dental Surgery 1859.) Aus den Englischen von A. Nedden. Leipzig 1861.

Urbantschitsch, E. Die Rachitis und ihr Einfluss auf das Milchgebiss. Oest.-ung. Viertelj. f. Zhke. 1907.

Waldeyer, W. Bau und Entwicklung der Zähne. In Stricker, S. Handbuch der Lehre von den Geweben. Leipzig 1869.

Waldeyer, W. Untersuchungen über die Entwicklung der Zähne. 1. Abt. Königsberger med. Jahrbücher. Bd. 2. 1864. 2 Abt. Zschr. f. rationelle Medicin Bd. 24. 1865.

Walkhoff, O. Elf Lichtdrucktafeln zu O. Walkhoff's Normalen Histologie der menschlichen Zähne. Leipzig 1924.

—„— Ergebnisse der neuen Arbeiten über die Schmelzstrukturen. D. Monatschr. f. Zhke. 1904.

—„— Die normale Histologie menschlicher Zähne. Leipzig 1924.

—„— Fibrillen des Zahnbeins. Monatschr. f. Zhke. 1927.

—„— Lehrbuch der konservierenden Zahnheilkunde. Berlin 1922.

—„— Neue Untersuchungen über die Pathologie des Zahnbeins. D. Monatschr. f. Zhke. 1892.

—„— Über das Wesen und die Entstehung von Entwicklungsfehlern in der Structur menschlicher Zähne und ihre Bedeutung für das spätere Leben. D. Monatschr. f. Zhke. 1895.

Wedl, C. Pathologie der Zähne. Leipzig 1870.

Weidenreich, F. Bemerkungen zu v. Korff's Ausführungen „Über die Entwicklung der Elfenbeinzellen usw. Anat. Anz. Bd. 64. 1928.

—„— Über den Bau und die Entwicklung des Zahnbeins in der Reihe der Wirbeltiere. Knochenstudien, IV. Teil. Zschr. f. Anat. u. Entwicklungsgesch. Bd. 76. 1925.

Wenzel, E. Untersuchungen über die Entwicklung der Zahnsubstanzen. Leipzig 1871.

Wetzel, G. Lehrbuch der Anatomie für Zahnärzte. Jena 1922.

Witzel, K. Entwicklung der Kiefer und der Zähne beim Menschen. Berlin-Dresden 1907.

Zsigmondy, O. Beiträge zur Kenntnis der Entstehungsursache der hypoplastischen Schmelzdefecte. Transactions of the Worlds Columb. Dental Congress. Chicago 1894.

—„— In Carl Wedl's Pathologie der Zähne. Herausgegeben von Dr. med. J. v. Metnitz und Dr. med. G. v. Wunschheim. Leipzig 1901.

Zuckerkandl, E. Entwicklung der Zähne. In Scheff, J. Handbuch der Zahnheilkunde. Bd. 1. Leipzig 1909 und 1922.

Erklärung der Tafeln.

Sämtliche Zahnanlagen mit Ausnahme von Fall Fig. 5. sind in Kollolith eingebettet und Schliffpräparate daraus hergestellt.

Fig. 1. Photographie. Unterkiefer eines 30 Mon. alten Rindes von oben betrachtet. Die mittleren Schneidezähne sind schon teilweise durchgebrochen, haben aber in dem verhältnismässig kleinen Kiefer nicht in ihrer normalen Stellung Platz, sondern die Mesialseite liegt etwas labial-, die Distalseite etwas lingualwärts. (S. 57, N:o 48 im Text.)

Fig. 2. Photographie. Extrahierter —0,1 von einem 8 Mon. alten Rind. An der Wurzel desselben die fest damit verwachsene Ersatzzahnanlage mit ihrem Säckchen. In der Wand des Säckchens zahlreiche Blutgefässe. (S. 20 im Text.)

Fig. 3. Mikrophotographie. (Vergr. 1: 50.) Spitze der Krone von —1 eines 30 Mon. alten Rindes, im mittleren Teil der Krone labiolingual längsgeschliffen. Auf der Labialseite hat eine mächtige Schmelzentwicklung stattgefunden, aber auf der Lingualseite ist nur eine ganz dünne Schmelzschicht vorhanden, die von einer mässig starken Zementschicht bedeckt ist. (S. 57, N:o 48 im Text.)

Fig. 4. Mikrophotographie. (Vergr. 1: 80.) Ein dem vorigen entsprechender Schliff von der —0,1-Anlage eines 4 Fetalmon. alten Kuhfetus. Auf der Labialseite sind die Schmelz- und die Dentinschicht ungefähr gleich stark. Auf der Lingualseite ist nur eine ganz dünne Schmelzschicht vorhanden. Auf der Labialseite sieht man auf dem Schmelz die regelmässige Reihe der Ameloblasten und oberhalb davon Zellen der Schmelzpulpa. (S. 40, N:o 10 im Text.)

Fig. 5. Mikrophotographie. (Vergr. 1: 80.) Sagittaler Längsschnitt vom Unterkiefer eines 2,5 Fetalmon. alten Kuhfetus in der Gegend von —0,1. Die Zahnanlage in vollständiger Glockenform. Die germinative Zahnleiste verbindet die Zahnanlage noch mit der Mundschleimhaut. Die Ersatzleiste ist ebenfalls sichtbar. (S. 33, N:o 2 im Text.)

Fig. 6. Mikrophotographie. (Vergr. 1: 50.) —0,1 von einem 8 Fetalmon. alten Kuhfetus, dicht vor dem Durchbruch. In Gegend der Kronenspitze hängen das Epithel der Mundschleimhaut und die vereinigten Schmelzepithelblätter vollständig zusammen. (S. 37, N:o 8 im Text.)

Fig. 7. Mikrophotographie. (Vergr. 1: 600.) Sagittaler Längsschliff vom mittleren Teil der Krone der —0,1-Anlage eines 6 Fetalmon. alten Kuhfetus von der Labialseite. Am unteren Rande der Fig. erblickt man Odontoblasten und oberhalb derselben die dünne dentinogene Schicht und in der Verkalkung begriffenes Dentin. Auf der peripheren Seite des Dentins eine breite Zone mangelhaft verkalkten Dentins. Auf dem Schmelz befinden sich die Zylinderzellen der Ameloblasten sowie Schmelzpulpazellen. (S. 42, N:o 15 im Text.)

Fig. 8. Mikrophotographie. (Vergr. 1: 600.) Schmelzdentingrenze eines 7 Fetalmon. alten Kuhfetus an der entsprechenden Stelle der —0,1-Anlage wie der vorige. Der von der Globularmasse gebildete periphere Teil des Dentins ist nicht mehr ganz so breit wie in der vorigen Fig. (S. 42, N:o 16 im Text.)

Fig. 9. Mikrophotographie. (Vergr. 1: 200.) Sagittaler Längsschliff vom mittleren Drittel der Krone der —1-Anlage eines 10 Mon. alten Kalbes auf der Lingualseite. Im unteren Teil der Fig. sieht man Pulpagewebe, die Reihe der Odontoblasten sowie oberhalb davon die dentinogene Zone, kugelförmig verkalkendes und das fertige Dentin. Der Schmelz bildet auf der Lingualseite nur einen dünnen Saum, oberhalb desselben die Ameloblasten und Schmelzpulpazellen. Unterhalb des Schmelzes im Dentin eine breite Körnerschichtzone, deren zentralste, nach der Pulpa zu gelegene Körner sehr gross sind. (S. 50, N:o 35 im Text.)

Fig. 10. Mikrophotographie. (Vergr. 1: 100.) Entsprechender Schliff wie in der vorigen Fig. von der —1-Anlage eines 20 Mon. alten Rindes, aber von der Labialseite und bei halb so starker Vergrösserung. (S. 54, N:o 41 im Text.)

Fig. 11. Mikrophotographie. (Vergr. 1: 600.) Labiolingualer Längsschliff vom mittleren Drittel der —1-Krone einer ausgewachsenen Kuh von der Labialseite. Unterhalb des Schmelzes erblickt man die periphere Globularmasse des Dentins und die sie begrenzenden Körner. (S. 59, N:o 52 im Text.)

Fig. 12. Mikrophotographie. (Vergr. 1: 50.) Querschliff des Wurzelteils von —0,1 eines 3 Wochen alten Rindes. Unterhalb des Zementes im Dentin eine feinkörnige Körnerschicht und etwas nach innen davon Interglobulardentin. Hier und da in der Querrichtung des Dentins verlaufende längliche Gebilde aus unverkalktem Gewebe. (S. 44, N:o 22 im Text.)

Fig. 13. Mikrophotographie. (Vergr. 1: 115.) Schmelzdentingrenze. Labiolingualer Längsschliff vom mittleren Drittel der Krone eines Schneidezahnes von Macacus rhesus. Unterhalb des Schmelzes im Dentin eine Körnerschicht. (S. 74, N:o 1 im Text.)

Fig. 14. Mikrophotographie. (Vergr. 1: 200.) Schmelzdentingrenze. Labiolingualer Längsschliff von der Krone eines Schneidezahnes von Macacus rhe-

sus. Im peripher sten Teil des Dentins, das mangelhaft verkalkt ist, massenhaft zarte Verästelungen von Zahnbeinkanälchen, sowie im Schmelz eine kurze Strecke darin eingedrungene, sich einfach verjüngende oder kolbenförmig verdickte Enden von Odontoblastenfortsätzen. (S. 74, N:o 3 im Text.)

Fig. 15. Mikrophotographie. (Vergr. 1: 115.) Labiolingualer Längsschliff einer Krone von Macacus rhesus. Grosse Interglobularbezirke. (S. 75, N:o 6 im Text.)

Fig. 16. Mikrophotographie. (Vergr. 1: 50.) Querschliff von der Krone eines Unterkieferschneidezahnes vom Schwein. Zahlreiche ringförmige Konturlinien, von denen ein Teil durch kleine, dicht gruppierte Interglobularbezirke, ein Teil durch streifenförmig verkalktes Dentin gebildet wird. Auch beiderlei Konturlinien sind miteinander kombiniert. (S. 70 im Text.)

Fig. 17. Mikrophotographie. (Vergr. 1: 50.) Längsschliff von der Wurzel eines Fuchszahnes. Dichte feinkörnige Körnerschicht und streifenförmig verkalktes Dentin. (S. 72 im Text.)

Fig. 18. Mikrophotographie. (Vergr. 1: 200.) Stärkere Vergrösserung der vorigen Fig.

Fig. 19. Mikrophotographie. (Vergr. 1: 600.) 600-fache Vergrösserung der Schmelzdentingrenze von der +0,1-Anlage eines 45 cm langen menschlichen Fetus. Labiolingualer Längsschliff der Krone. (S. 82, N:o 1 im Text.)

Fig. 20. Mikrophotographie. (Vergr. 1: 200.) Labiolingualer Längsschliff von der Krone der +0,1-Anlage eines 6 Mon. alten Kindes. Im Spitzenteil der Anlage sind zahlreiche Odontoblastenfortsätze in den Schmelz eingedrungen. (S. 86, N:o 9 im Text.)

Fig. 21. Mikrophotographie. (Vergr. 1: 50.) Bukkopalatinaler Längsschliff von der Krone der Anlage 0,4+ eines 6 Mon. alten Mädchens. Im Dentin reichlich Interglobulardentin. (S. 100, N:o 44 im Text.)

Fig. 22. Mikrophotographie. (Vergr. 1: 50.) Dem vorigen entsprechender Schliff von der Krone der +0,4-Anlage desselben Mädchens, etwas oberhalb der vorigen Stelle. Reichliche Mengen Interglobulardentin, das grösstenteils in Richtung zweier Konturlinien angeordnet ist. (S. 101, N:o 45 im Text.)

Fig. 23. Mikrophotographie. (Vergr. 1: 200.) Interglobulardentin bei mittelstarker Vergrösserung von demselben Präparat wie das vorige Bild, aber auf der Kaufläche der Krone in Pulpanähe.

Fig. 24. Mikrophotographie. (Vergr. 1: 50.) Labiolingualer Längsschliff von +0,2 eines 9 Mon. alten Mädchens etwas oberhalb des Zahnhalses. Fast in der Mitte des Dentins zu einer bandförmigen Konturlinie gruppierte kleine Interglobularbezirke. (S. 89, N:o 16 im Text.)

Fig. 25. Mikrophotographie. (Vergr. 1: 115.) Labiolingualer Längsschliff von der —2-Krone einer 20-jährigen Frau. Auf dem Bilde erkennt man typisches, in Richtung von drei *Owens*'chen Konturlinien angeordnetes Interglobulardentin. Die daraus gebildeten Konturlinien beginnen in bestimmtem Abstand vom Schmelz. Die Interglobularbezirke stehen durch ihre langen Spitzen untereinander in Verbindung und zwar sowohl mit den zu derselben Reihe gehörenden als auch ober- und unterhalb davon befindlichen Bezirken. Die Dentinkanälchen verlaufen ununterbrochen durch das Interglobulardentin. (S. 127, N:o 113 im Text.)

Fig. 26. Mikrophotographie. (Vergr. 1: 50.) Labiolingualer Längsschliff von der Krone der +1-Anlage eines 6-jährigen Knaben. Das Bild ist bei schwacher Vergrösserung aufgenommen, so dass mehrere von typischem Interglobulardentin gebildete Anfänge von Konturlinien darauf Platz haben. (S. 112, N:o 74 im Text.)

Fig. 27. Mikrophotographie. (Vergr. 1: 115.) Pulpadentingrenze auf einem labiolingualen Längsschliff von der Krone der 3+-Anlage eines 6-jährigen Knaben. Auf dem Bilde sieht man Pulpagewebe, die Odontoblastenreihe, die dentinogene Zone und das mit einer aus zahlreichen Zahnbeinkugeln gebildeten Grenzlinie daran grenzende fertige Dentin. (S. 117, N:o 86 im Text.)

Fig. 28. Mikrophotographie. (Vergr. 1: 50.) Querschliff aus der Mitte der Krone von +8 einer 20-jährigen Frau. In bestimtem Abstand vom Schmelz erblickt man zahlreiche Interglobularbezirke. (S. 126, N:o 110 im Text.)

Fig. 29. Mikrophotographie. (Vergr. 1: 50.) Das Bild stellt ein Gefrierschnittpräparat von einem unmittelbar unterhalb des vorigen Schliffes entnommenen dekalzinierten Stück dar. Die Konturlinien des Interglobulardentins sind nach der Auflösung des Kalkes verschwunden. (S. 138, N:o 135 im Text.)

Fig. 30. Mikrophotographie. (Vergr. 1: 50.) Gefrierlängsschnitt von der Labialseite der dekalzinierten —1-Krone eines 3-jährigen Rindes. In dem Präparat sieht man nichts mehr vom Schmelz, von der ehemaligen breiten Körnerschichtzone bekommt man nur ein undeutliches Bild. Die Zahnbeinkanälchen verlaufen durch die Körnerschichtzone bis in den aller peripherstен Teil des Dentins. Der aller oberste Teil des Zahnbeins erscheint in der Photographie bei dieser schwachen Vergrösserung fast homogen und zwar deshalb, weil die zarten Endausläufer der Dentinkanälchen sich dort nach allen Richtungen schlängeln, so dass nur kleine Teile davon in den Schnitt kommen.

Fig. 31. Mikrophotographie. (Vergr. 1: 50.) Querschliff von der +8-Wurzel einer 20-jährigen Frau. Man sieht gleichzeitig eine feinkörnige *Tomes*'sche Körnerschicht und etwas nach innen davon gelegene, ziemlich zahlreiche Interglobularbezirke. (S. 126, N:o 110 im Text.)

Fig. 32. Mikrophotographie. (Vergr. 1: 200.) Sagittaler Längsschliff von dem —1-Wurzelteil einer 20-jährigen Frau. Ebenso wie auf dem vorigen Querschliff sind die entsprechenden Erscheinungen bei etwas stärkerer Vergrösserung auch auf diesem Längsschliff erkennbar. (S. 127, N:o 112 im Text.)

Fig. 33. Mikrophotographie. (Vergr. 1: 200.) Sagittaler Längsschliff von dem +2-Wurzelteil eines 45-jährigen Mannes. Dem vorigen entsprechendes Bild bei gleicher Vergrösserung. Hier sind die Interglobularbezirke etwas grösser. (S. 114, N:o 81 im Text.)

Fig. 34. Mikrophotographie. (Vergr. 1: 115.) Präparat von demselben Schliff, aber etwas weiter oben. Interglobulardentin in der Gegend des Zahnhalses, auch die Körnerschicht sichtbar. (S. 114, N:o 81 im Text.)

Fig. 35. Mikrophotographie. (Vergr. 1: 115.) Sagittaler Längsschliff von der Gegend des 2+-Halses eines 8-jährigen Knaben. Das Interglobulardentin geht fast unmittelbar in die Körnerschicht über. (S. 113, N:o 77 im Text.)

Fig. 36. Mikrophotographie. (Vergr. 1: 50.) Labiolingualer Längsschliff vom Spitzenteil der +3-Krone einer 35-jährigen Frau. Der ganze Spitzenteil des Dentins von Interglobulardentin erfüllt. (S. 119, N:o 92 im Text.)

Fig. 37. Mikrophotographie. (Vergr. 1: 50.) Labiolingualer Längsschliff von dem 3-Kronenteil eines 76-jährigen Mannes. Massenhaft Interglobulardentin, in welchem man eine teilweise Verkalkung wahrnimmt. (S. 133, N:o 124 im Text.)

Fig. 38. Mikrophotographie. (Vergr. 1: 200.) Stärkere Vergrösserung des vorigen Bildes.

Fig. 39 und Fig. 40. Mikrophotographien. (Vergr. 1: 900.) Wurzellängsschliffe mit *Bielschowskys*'cher Silberimprägnation behandelt. Als Untersuchungsapparat diente ein Zeiss-Epikondensor-W-Mikroskop. Starke Vergrösserung, wobei man den Verlauf der Zahnbeinkanälchen durch die Körner und ihr Aufhören in der Dentingrundsubstanz erkennt.

Fig. 1.



Fig. 2.

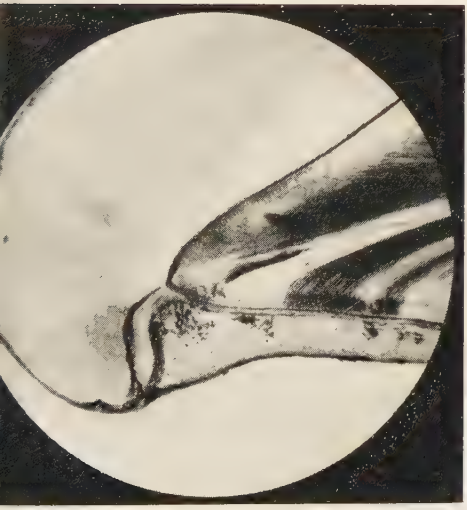

Fig. 3.

Fig. 4.

Fig. 5.



Fig. 6.



Fig. 7.

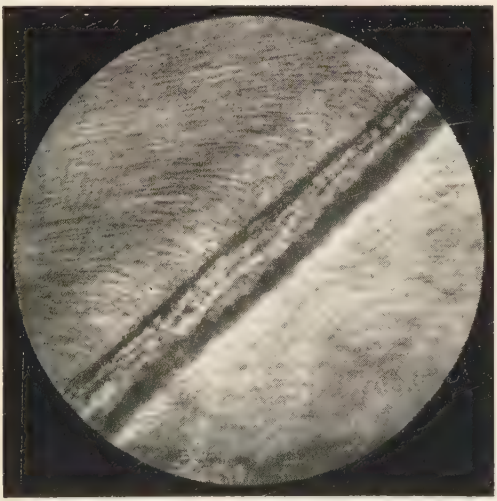

Fig. 8.



Fig. 9.



Fig. 10.

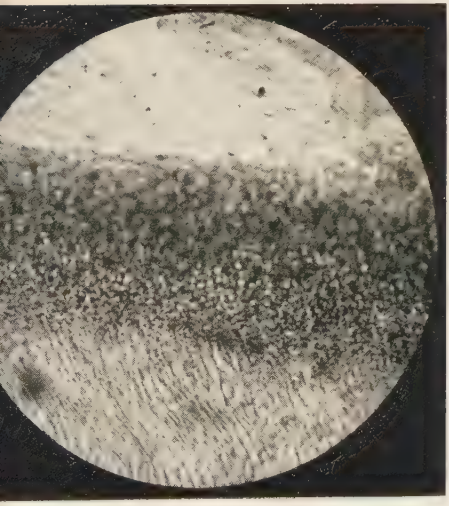

Fig. 11.



Fig. 12.

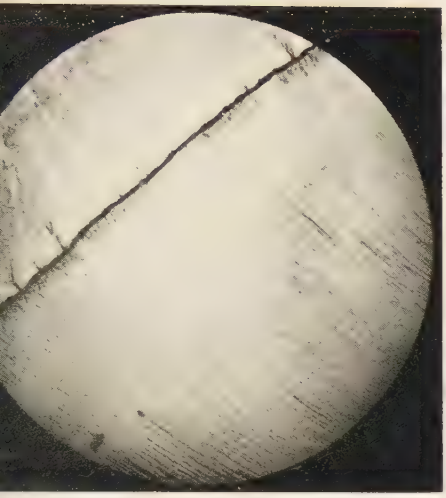

Fig. 13.



Fig. 14.



Fig. 15.

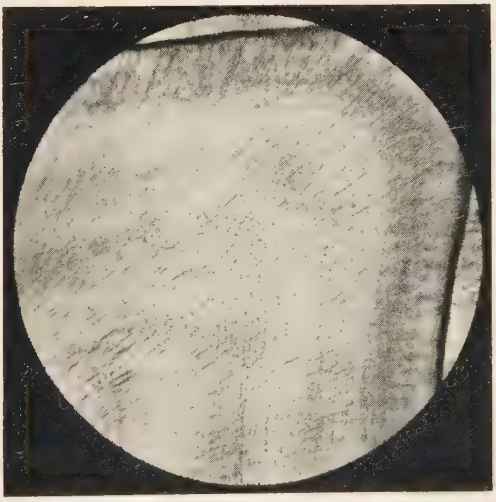

Fig. 16.



Fig. 17.



Fig. 18.

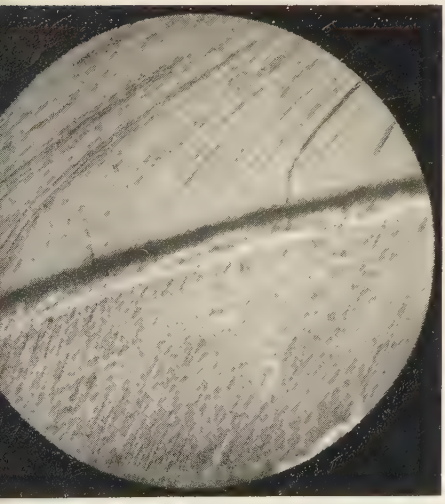

Fig. 19.



Fig. 20.

Fig. 21.



Fig. 22.



Fig. 23.

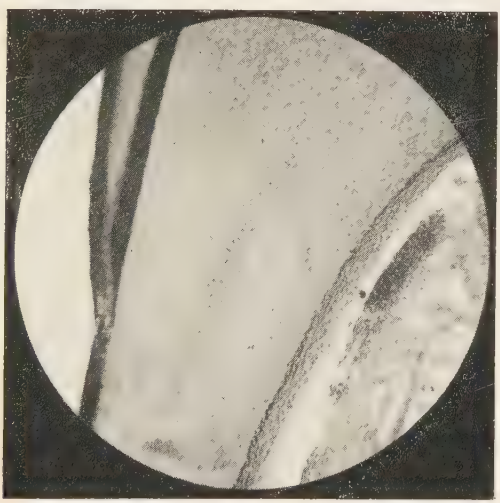

Fig. 24.

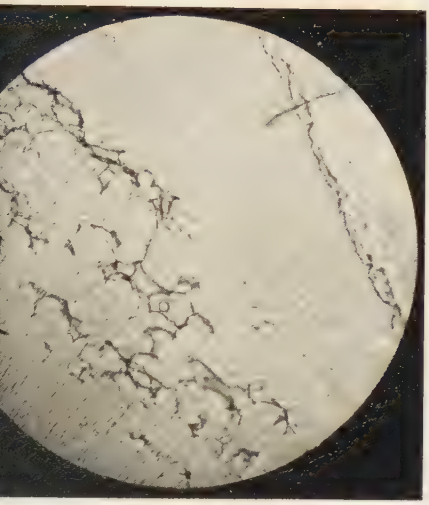

Fig. 25.

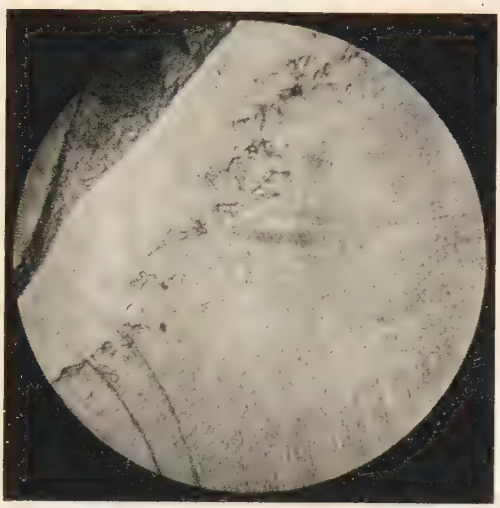

Fig. 26.

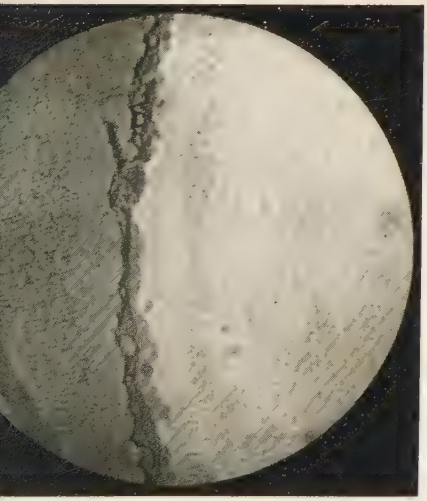

Fig. 27.

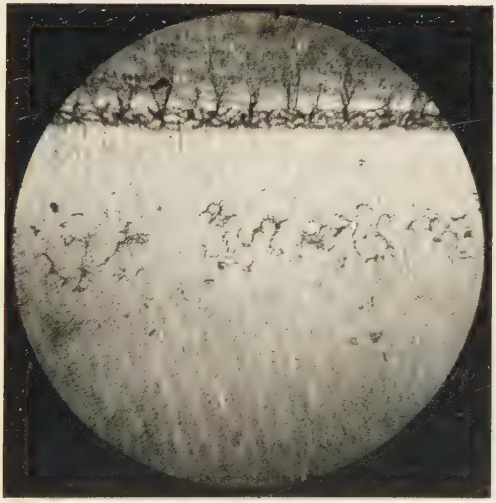

Fig. 28.



Fig. 29.

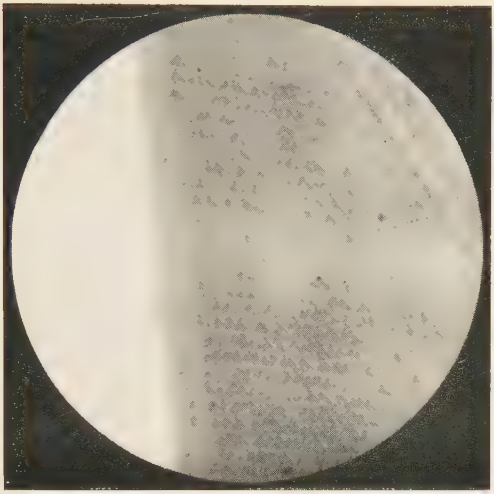

Fig. 30.

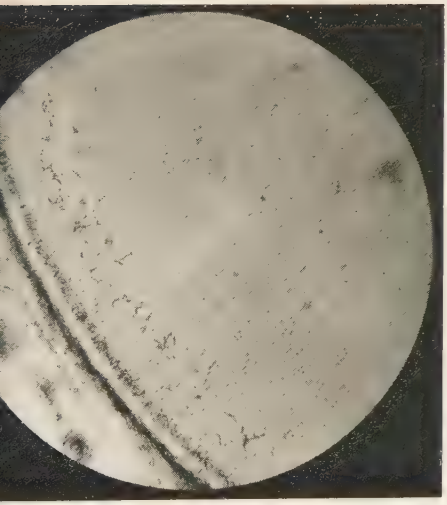

Fig. 31.

Fig. 32.

Fig. 33.

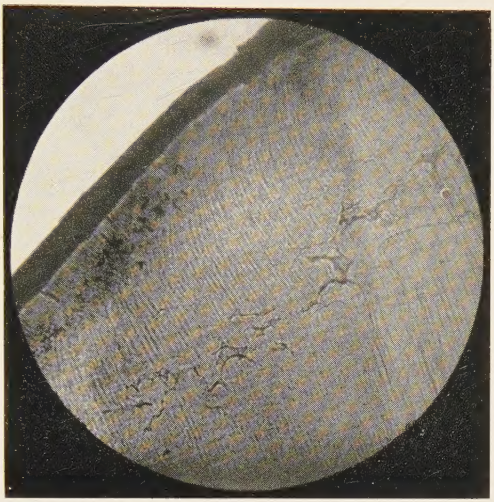

Fig. 34.



Fig. 35.

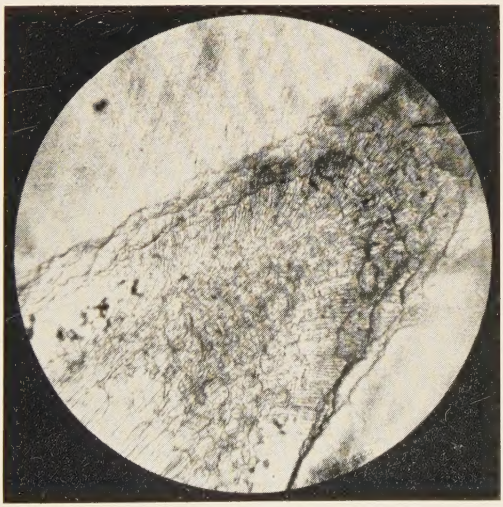

Fig. 36.

Fig. 37.

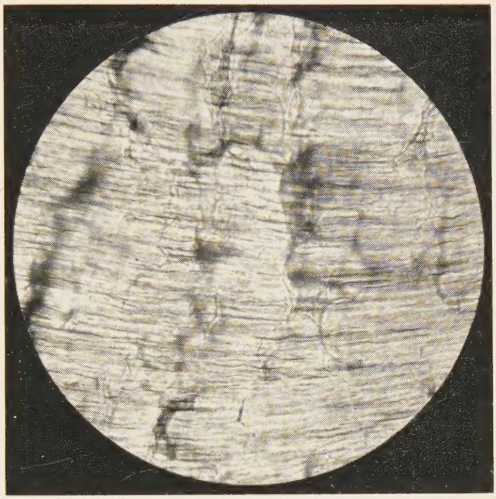

Fig. 38.

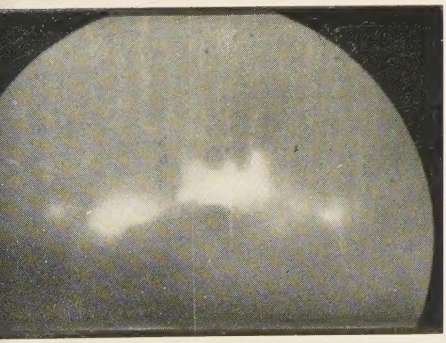

Fig. 39.

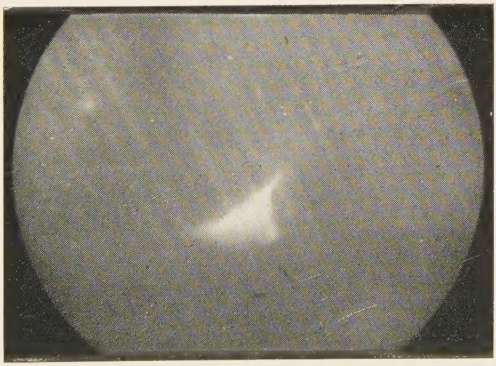

Fig. 40.